

Électroencéphalographie en réanimation

Electroencephalography in Intensive Care Unit

G. Huberfeld · N. Kubis

Reçu le 21 juin 2015 ; accepté le 26 juin 2015
© SRLF et Lavoisier SAS 2015

Résumé L'électroencéphalographie (EEG) est une technique de choix d'exploration de la dynamique des activités cérébrales, fondée sur le recueil de champs électriques produits par l'activité synaptique des neurones corticaux. Aisée à mettre en œuvre, elle apparaît pertinente dans l'évaluation neurologique et la prise en charge de patients en milieu réanimatoire, en évaluant l'activité cérébrale chez le patient inconscient ou non communicant. L'EEG participe au diagnostic des comas, à l'évaluation de leur profondeur, de leur pronostic et parfois au diagnostic étiologique. Elle joue un rôle fondamental dans la prise en charge des états de mal épileptiques, diagnostiquant les états de mal non convulsifs, généralisés aux foyers, contribuant aux diagnostics différentiels et guidant la thérapeutique. L'EEG est un outil pronostique dans les encéphalopathies postanoxiques et permet de porter le diagnostic de mort cérébrale. Elle reste un dispositif de monitoring fonctionnel fondamental dans la détection d'encéphalopathies métaboliques ou toxiques, d'encéphalites virales ou encore dysimmunitaires.

Mots clés EEG · Réanimation · Coma · État de mal épileptique · Encéphalopathie

G. Huberfeld (✉)
Sorbonne Université, UPMC–Université Paris-VI,
F-75005, Paris, France
e-mail : gilles.huberfeld@upmc.fr

Département de neurophysiologie, UPMC,
centre hospitalo-universitaire Pitié-Salpêtrière, AP–HP, 47–83,
boulevard de l'Hôpital, F-75013 Paris, France

Inserm U1129 « Épilepsies infantiles et plasticité cérébrale »,
Hôpital Necker, F-75015 Paris, France

Université Paris-Descartes, PRES Sorbonne Paris-Cité ;
CEA, Gif-sur-Yvette, France

N. Kubis
Service de physiologie clinique, AP–HP, hôpital Lariboisière,
F-75475 Paris, France

Université Paris-Diderot, Sorbonne Paris-Cité, Inserm U965,
F-75010 Paris, France

Abstract Electroencephalography (EEG) is a technique of choice for the exploration of brain activity dynamics, based on the recording of electrical fields produced by the synaptic activity of cortical neurons. Easy to implement, it appears to be relevant to the neurological assessment and management of patients in an intensive care environment, and evaluating cerebral activities in nonconscious or noncommunicating patients. EEG participates in coma diagnosis, evaluation of their depth and prognosis, and sometimes etiological diagnosis. It plays a fundamental role in the management of status epilepticus, allowing diagnosis of nonconvulsive status, whether focal or generalized, contributing to the differential diagnosis and guiding the therapy. EEG is a prognostic tool in anoxic encephalopathies and allows the diagnosis of brain death. This functional monitoring device is fundamental in detecting metabolic or toxic encephalopathy, and viral or dysimmune encephalitis.

Keywords EEG · Intensive care unit · Coma · Status epilepticus · Encephalopathy

Introduction : place de l'électroencéphalographie au sein des diverses explorations cérébrales

L'électroencéphalographie (EEG) recueille les fluctuations de champs électriques produits par l'activité des neurones cérébraux. À ce titre, elle constitue la technique de référence d'exploration de la dynamique cérébrale. Elle assure d'une part un monitoring des évolutions de l'activité neuronale sous l'effet de déterminants endogènes (états de veille, de sommeil ou d'altération des processus de vigilance, interactions des aires cérébrales entre elles, interactions avec les processus endocriniens, vasculaires...), et d'autre part un recueil de possibles anomalies de fonctionnement des neurones sous l'effet d'une agression cérébrale, d'une perturbation métabolique ou toxique, ou encore lors de décharges

neuronales hypersynchrones comme le sont les activités épileptiques.

Au sein de l'ensemble des techniques d'exploration de l'encéphale, l'électroencéphalogramme ou EEG occupe une place privilégiée. Il permet d'enregistrer l'activité cérébrale avec une remarquable résolution temporelle, proche de celle du fonctionnement des neurones. Le potentiel d'action des neurones dure en moyenne une milliseconde, avec des variations selon le sous-type de neurone. Les potentiels postsynaptiques sont plus longs, de l'ordre de dizaines de millisecondes. En pratique, cependant, une résolution temporelle permettant d'échantillonner des événements d'une milliseconde n'est pas utile en EEG conventionnel de surface. Le phénomène neuronal enregistré correspond au potentiel postsynaptique et non au potentiel d'action (cf. infra), si bien qu'une résolution de l'ordre de la dizaine de millisecondes est suffisante. Les enveloppes crâniennes constituent de plus un filtre à la propagation des activités rapides. Le matériel d'enregistrement est bien entendu un facteur limitant, la fréquence d'échantillonnage (le nombre de recueils de données par unité de temps) et les filtres affectant la capacité à acquérir un type donné de signal. Les systèmes EEG échantillonnent à au moins 200 Hz, permettant de capter les phénomènes durant plus de 10 ms (théorème d'échantillonnage de Nyquist-Shannon [1]). Cette excellente résolution temporelle est à mettre en perspective avec celle des autres explorations cérébrales. Une acquisition par imagerie de la morphologie de l'encéphale nécessite au mieux plusieurs secondes. L'IRM fonctionnelle, qui étudie les fluctuations du contenu vasculaire en hémoglobine oxygénée/déoxygénée, reflet de l'activité neuronale, possède une résolution temporelle de l'ordre de la seconde, les variations du débit sanguin cérébral régional par tomographie par émission monophotonique de l'ordre d'une vingtaine de secondes. À l'extrême, le profil métabolique régional d'utilisation du glucose par tomographie par émission de positons au ^{18}F -FDG nécessite plusieurs dizaines de minutes d'acquisition.

La résolution spatiale de l'EEG n'est pas aussi compétitive. Les électrodes EEG de surface captent un champ électrique produit au sein des structures corticales sous-jacentes qui, d'une part, représente la somme de multiples champs électriques individuels et, d'autre part, dépend de l'orientation du cortex sous-jacent. Le signal recueilli provient de la sommation de champs électriques individuels permettant d'atteindre une amplitude suffisante pour être captée à distance. Ce signal doit donc provenir d'une aire corticale significative, évaluée à 22 à 37 cm³ lors d'un enregistrement à 19 électrodes, optimisé à 6–8 cm³ via 128 électrodes, chaque électrode recueillant l'activité de plusieurs dizaines à des centaines de milliers de neurones [2]. Mais le dipôle électrique à l'origine du champ électrique recueilli présente lui-même une orientation variable, dépendant de l'orientation des neurones de la région corticale le produisant et de la

manière dont le signal est visualisé, c'est-à-dire du montage. Ainsi, l'onde résultante dépend de multiples facteurs, et il est difficile de déterminer précisément son origine. Certaines techniques mathématiques de traitement du signal, dites de localisation de source, permettent de proposer des hypothèses quant à la meilleure localisation rendant compte des caractéristiques en surface d'un graphoélément EEG donné [3]. Du fait du grand nombre d'électrodes nécessaires, elles ne présentent pas d'intérêt évident en réanimation.

L'enregistrement EEG est par ailleurs aisé à mettre en œuvre, en particulier en milieu de réanimation. Il peut être mené au lit du patient, avec un matériel minimal [4]. Il peut être répété et est reproductible. La contrainte majeure en milieu de réanimation est représentée par les sources d'artefacts électriques liées aux appareillages multiples.

La technique EEG renseigne enfin sur de multiples paramètres cruciaux pour le patient en réanimation. Elle permet d'évaluer la profondeur de troubles de la vigilance ou de l'importance de la sédation lorsque la clinique ne le permet plus. Elle assure le diagnostic de lésions ou de dysfonctions cérébrales et apporte des éléments pronostiques. Elle permet de recueillir des activités épileptiques indépendamment de leurs répercussions motrices, sensorielles, notamment lors d'états de mal... Elle peut rendre compte de la toxicité éventuelle de substances administrées au patient. Enfin, elle permet d'assurer le diagnostic de mort cérébrale.

L'EEG représente donc une technique performante d'exploration cérébrale en milieu réanimatoire [5]. Avant d'en préciser les indications et apports, il convient de décrire le type de signal nerveux recueilli par l'EEG, les techniques d'enregistrement et quelques grands principes d'analyse du tracé EEG.

Électrogenèse corticale : quelle activité cérébrale est recueillie par l'EEG ?

Le néocortex est la structure cérébrale générant l'activité recueillie par l'EEG. Le néocortex est composé de six couches cellulaires et est organisé en modules fonctionnels de traitement de l'information, regroupés sous forme d'une cinquantaine d'aires corticales chez l'homme [6]. Au sein du néocortex, divers types de cellules dites principales, excitatrices car libérant principalement le neurotransmetteur excitateur glutamate, reçoivent et intègrent de l'information depuis des régions corticales et sous-corticales, proches ou éloignées, et transmettent cette information, sous le contrôle des interneurons, dits inhibiteurs car libérant le neurotransmetteur inhibiteur GABA, nettement moins nombreux, le tout grâce au support des astrocytes, cellules gliales aux fonctions multiples. Les diverses aires néocorticales génèrent différents types d'ondes EEG, variant en fréquence et en amplitude selon leur localisation, leurs caractéristiques

structurales, les différents états de vigilance et leur implication lors de diverses activités sensorimotrices [7].

Le signal issu de l'activité des cellules pyramidales (ou principales) contribue très majoritairement au signal EEG [8]. Ces cellules, constituant environ 70 % des neurones corticaux, ont une morphologie caractéristique. Sur leur corps cellulaire, ou soma, de grande taille et de forme triangulaire, convergent diverses dendrites (chargées de recueillir l'information et de la conduire au soma puis à l'axone) et notamment une volumineuse dendrite apicale s'élevant depuis les couches les plus superficielles. L'orientation des cellules pyramidales et de leur dendrite apicale est volontiers identique au sein des couches corticales. C'est majoritairement sur les dendrites que s'établissent les synapses excitatrices, dont l'activité est à la base du signal EEG. Lorsque le potentiel d'action parvient à la terminaison axonale d'une cellule pyramidale, des molécules de glutamate sont libérées dans la fente synaptique et viennent se fixer sur un récepteur au glutamate postsynaptique. Dans la majorité des cas, le récepteur est couplé à un canal perméable aux cations Na^+ , induisant une entrée (dépolarisante) de Na^+ dans la cellule. Il se crée alors transitoirement une dette de charge positive dans le milieu extracellulaire en regard de la synapse activée. Ce phénomène induit un transfert de charge dans l'axe de la dendrite, lequel canalise le courant vers le soma, moins positif électriquement, puis se boucle dans le milieu extracellulaire, vers la région synaptique d'origine, en dette de charges positives. Il se crée alors un dipôle électrique entre un puits (la synapse dendritique activée) et une source (le soma) de courant. Ce dipôle électrique crée un champ électrique entre les deux pôles. Cependant, ce champ électrique est de très faible amplitude.

Plusieurs phénomènes contribuent à augmenter l'amplitude du champ électrique induit par l'activation synaptique dendritique des cellules pyramidales, de manière à ce qu'il puisse être recueilli à distance par des électrodes situées sur le cuir chevelu [9] :

- le potentiel postsynaptique excitateur, induit par l'activation des récepteurs-canaux au glutamate est prolongé, de l'ordre de plusieurs dizaines de millisecondes. Ainsi, plusieurs événements synaptiques se sommeront plus aisément que s'ils étaient brefs. Dans ce cadre, les potentiels d'action des neurones, qui sont des événements très brefs (environ une milliseconde) et dynamiques, ne se somment pas (ou peu), ne permettant pas de générer un signal suffisamment ample pour être enregistré à distance. De plus, la fréquence d'échantillonnage des systèmes EEG ne permet pas de recueillir des événements aussi brefs ;
- les neurones d'une région reçoivent volontiers un message excitateur dans une même fenêtre temporelle. Ils sont excités de manière synchrone. Cette synchronie des potentiels postsynaptiques produit des champs électriques

au même moment dans la même région, permettant leur sommation. La grande amplitude du champ électrique résiduel pourra ainsi être captée à distance. Il en découle une règle fondamentale en EEG : plus une région est activée de manière synchrone, plus l'activité EEG est ample et lente. A contrario, moins une région corticale est activée de manière synchrone, plus le signal EEG est rapide et peu ample ;

- au sein des diverses couches corticales, les cellules pyramidales occupent une position volontiers parallèle les unes aux autres, leur corps cellulaire pouvant se trouver dans n'importe quelle couche (sauf la couche 1 et avec une densité importante dans la couche 5) et leur dendrite apicale s'élevant dans les couches les plus superficielles. Dans ce cas, le dipôle électrique créé par l'entrée synaptique excitatrice est parallèle d'un neurone à l'autre, si bien que la somme de ces dipôles sera optimale, et donc enregistrable à distance.

L'EEG enregistre ainsi une activité électrique en rapport avec les potentiels postsynaptiques synchrones au sein de cellules pyramidales du néocortex. Le signal correspond donc aux entrées synaptiques, mais ne permet pas d'enregistrer les sorties que sont les potentiels d'action, trop brefs et non sommés.

Techniques d'enregistrement EEG en environnement de réanimation

Recueil de l'activité EEG

L'activité électrique cérébrale est recueillie classiquement à l'aide d'électrodes conventionnelles monopodes EEG en AgCl/Ag montées sur un casque constitué de lanières en caoutchouc disposées en filet que l'on place sur la tête du patient. Ces électrodes ont la forme de cupules ou, du fait de l'impossibilité d'appliquer en postopératoire d'une neurochirurgie la pâte conductrice ou pour optimiser le recueil chez les patients anesthésiés ou comateux, d'aiguilles stériles. Les électrodes sont positionnées selon le système international 10-20 et réparties soit à 10 %, soit à 20 % d'une distance antéropostérieure entre le nasion (racine du nez) et l'inion (protubérance occipitale externe) en passant par le vertex, ou transversales, soit entre les points auriculaires droit et gauche en passant par le vertex, soit en avant et en arrière des autres mesures transversales passant par les électrodes antérieure frontale et postérieure occipitale [5]. Dans l'idéal, 21 électrodes doivent être positionnées, dont une ou deux références. Les électrodes sont nommées selon leur localisation (lettre) et leur latéralisation (chiffre pair pour la droite, impair pour la gauche ou Z sur la ligne médiane) (Fig. 1A). Classiquement, les montages sont bipolaires

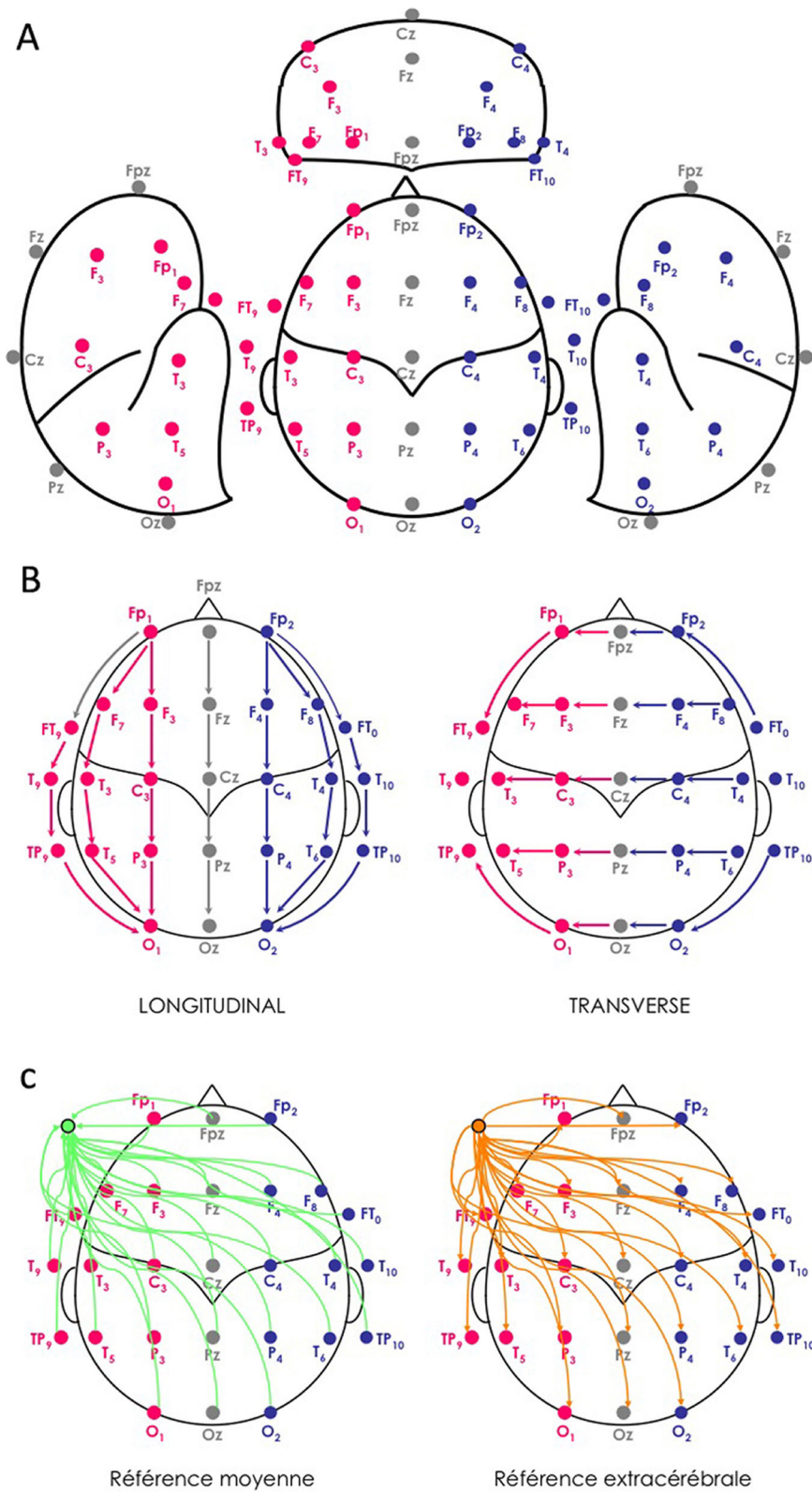


Fig. 1 Positionnement (A) et montages d'enregistrements (B, C) des électrodes EEG de surface selon le système international 10/20

(enregistrement du courant dérivé entre deux électrodes actives : une positive/une négative), la différence de potentiel est alors égale à la somme algébrique des signaux recueillis sous chaque électrode active, longitudinaux ou transversaux, ou bien référentiels, dans lesquels une des deux électrodes est active (pôle négatif) alors que l'autre est neutre (pôle positif), la différence de potentiel étant égale à la valeur absolue du signal recueilli sous la seule électrode active (Fig. 1BC). L'utilisation des appareils numériques permet, une fois l'enregistrement réalisé, de décider a posteriori, à partir de toutes les combinaisons d'électrodes, quel montage sera le plus adapté. Le couplage de l'enregistrement EEG à la vidéo (et à un capteur EMG) est d'une valeur ajoutée certaine : il permet la corrélation électroclinique dans le diagnostic des crises d'épilepsie et éclaire sur la nature artéfactuelle de certains signaux.

La durée d'un examen standard est de 20 minutes, au cours desquelles des épreuves de stimulation sont effectuées, qui sont, au laboratoire, l'ouverture et la fermeture des yeux, au moins une hyperpnée de trois minutes et qui nécessitent la coopération du patient et ne sont donc pas toujours réalisables en milieu réanimatoire.

Problématique de l'enregistrement en réanimation

Le technicien EEG se déplace en réanimation et le nombre d'électrodes peut alors être réduit, mais doit comporter au moins huit électrodes actives, une électrode ECG et si possible une électrode EMG. L'enregistrement vidéo reste possible sur un certain nombre d'appareils grâce à des webcams intégrées. En effet, la grande fréquence des mouvements anormaux en réanimation et les artéfacts très nombreux (myogramme, mouvements involontaires du patient, soins donnés en cours d'enregistrement, prise de pression artérielle automatique, circulation extracorporelle, seringues électriques...) doivent être reconnus et corrélés aux signaux EEG. Il faut toutefois savoir qu'il n'existe pas de synchronisation parfaite entre l'EEG et la vidéo et que, de fait, il n'est pas possible, par exemple, de conclure à l'origine corticale de myoclonies sur un seul enregistrement EEG. Les montages sont ceux utilisés au laboratoire, exception faite du diagnostic de mort cérébrale, qui doit être posé dans des conditions particulières (grandes distances et amplification maximale du tracé).

Le patient présentant des troubles de la vigilance bénéficiera d'épreuves dites de stimulation, régulièrement réalisées tout au long de l'enregistrement, afin d'apprécier le degré de vigilance et de permettre de classer le coma et, d'autre part, dès lors qu'une activité anormale transitoire apparaît, d'en apprécier la réactivité. Elles sont auditives (appel du patient par son nom, claquement des mains) et nociceptives à droite et à gauche.

Si les artéfacts musculaires empêchent de lire l'EEG d'un patient sous ventilation mécanique, des curares doivent être injectés et le tracé prolongé de manière à obtenir 20 minutes de tracé sans artéfacts, ou jusqu'à réapparition des artéfacts musculaires.

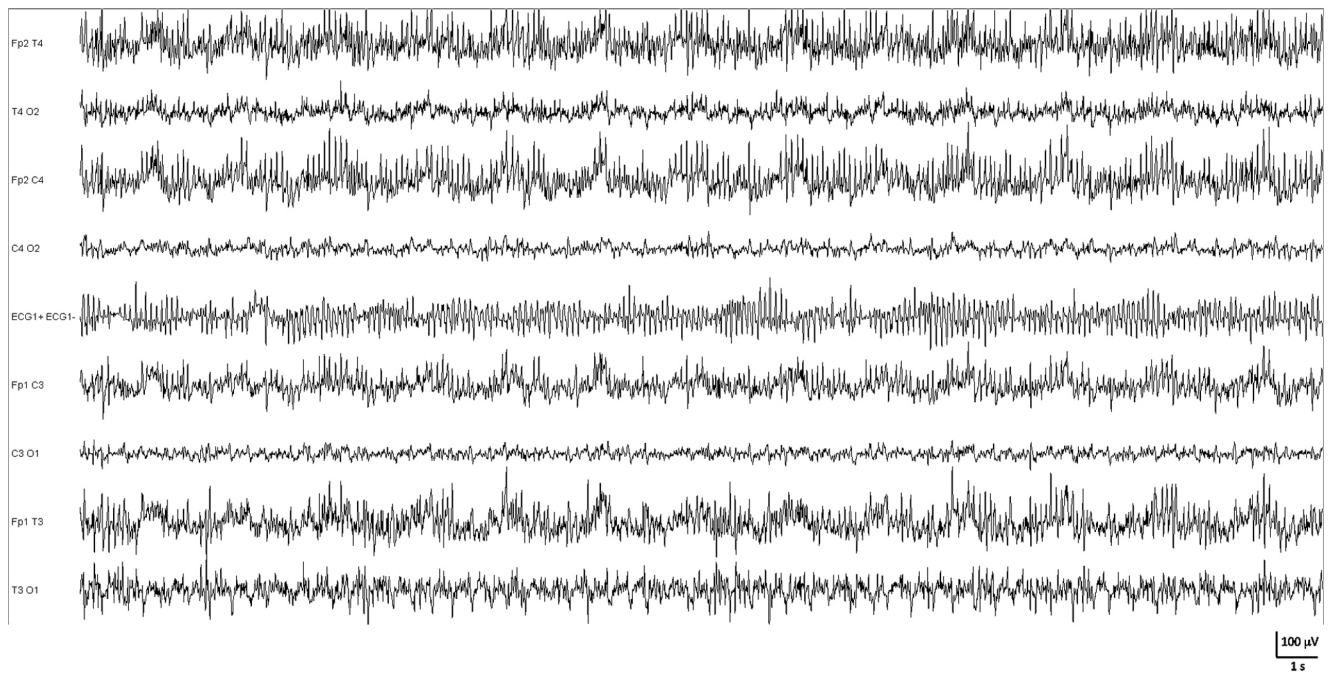
Si le patient est suspect d'un état de mal épileptique non convulsivant, des benzodiazépines doivent être administrées (Rivotril® 1 mg) [Recommandations de la Société de réanimation de langue française]. L'EEG doit être prolongé d'au moins 15 minutes après l'injection de Rivotril®.

Cas particulier de l'EEG continu en réanimation

L'EEG continu (EEGc) peut être proposé en réanimation pour la recherche de crises d'épilepsie afin de surveiller l'efficacité du traitement ou lorsqu'il existe une forte suspicion clinique et que l'EEG de 20 minutes n'a pas été suffisamment contributif [10]. L'EEGc est essentiellement performant durant les premières phases d'enregistrement, puisque 56 % des crises sont détectées la première heure de l'EEGc et 88 % entre 12 et 24 heures [11]. Idéalement, bien que 16 électrodes soient recommandées [12], des versions simplifiées à quatre électrodes sont disponibles dans le commerce et peuvent être utilisées chez les patients à haut risque épileptique ; la sensibilité de ce montage simplifié n'est pas connue chez l'adulte [13].

Quelques grands principes d'interprétation de l'EEG

L'interprétation de l'EEG n'est pas aisée et nécessite œil, méthode et expérience [14,15]. Elle est régie par quelques principes fondamentaux. Le signal électrique recueilli comprend les champs électriques générés par les potentiels postsynaptiques excitateurs synchrones de populations de cellules pyramidales, mais également tous les champs électriques captés par les électrodes mais non produits par l'encéphale. Ces derniers sont nommés artéfacts et perturbent l'analyse de l'EEG. Les artéfacts peuvent tout autant masquer le signal d'origine cérébrale qu'être faussement interprétés comme étant d'origine cérébrale. L'activité musculaire ou myogramme (essentiellement produite par le muscle temporal formant une nappe sur les régions antérieures), les mouvements majeurs et soutenus (produisant des artéfacts de mécanogramme), les mouvements oculaires (perturbant l'analyse des régions antérieures lorsqu'ils sont incessants) doivent être contrôlés pendant l'examen. Au besoin, en milieu réanimatoire, une suppression de ces artéfacts liés à une activité motrice par curarisation peut être indispensable lorsque les patients sont ventilés mécaniquement (Fig. 2). Le contrôle par vidéo lors de l'enregistrement, ainsi que le recueil du myogramme sont utiles à leur



+ Curare

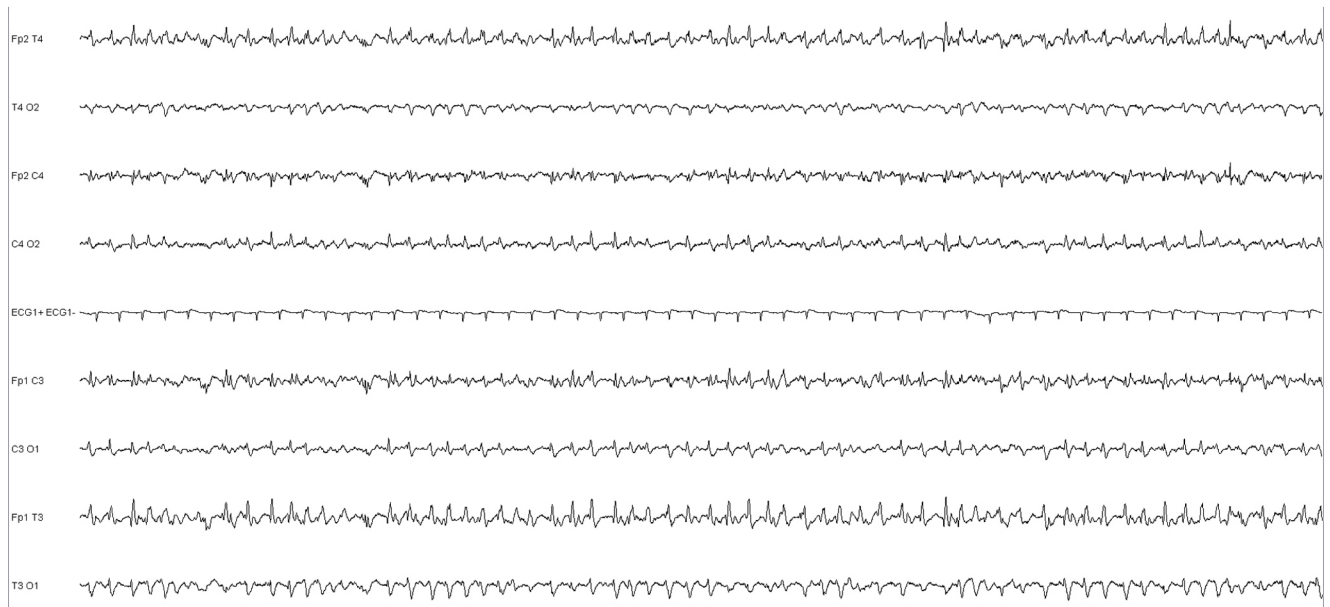


Fig. 2 Artéfacts de myogramme. Exemple d'encéphalopathie postanoxique, dont l'activité EEG est surchargée d'artéfacts de myogramme. L'administration de curare permet de contrôler ces artéfacts et de laisser apparaître l'activité électrique d'origine cérébrale, sous forme d'ondes triphasiques diffuses. Montage longitudinal à huit électrodes

identification. Des artéfacts externes liés à l'environnement électrique en réanimation peuvent également contaminer l'EEG. Des signaux électriques endogènes comme l'ECG peuvent être coenregistrés (et doivent être différenciés de pointes épileptiques), de même que des artéfacts dits de pulsation, liés au déplacement d'une électrode proche d'une

artère lors des systoles, qui ne doivent pas être interprétés comme un foyer lent.

Une fois le signal électrique d'origine cérébrale isolé des signaux artéfactuels, l'analyse de l'EEG vise à en définir la dynamique spatiotemporelle et à rechercher des graphoéléments anormaux [36]. L'activité dite de fond sera évaluée de

manière à définir sa fréquence principale (< 3 Hz : delta, 3–7 Hz : thêta, 7–12 Hz : alpha, 13–20 Hz bêta, 20–80 Hz : gamma), sa localisation et sa réactivité aux stimulations. Cette activité de fond dépend de l'état de vigilance et des sédations éventuelles. Sa réactivité s'évalue différemment selon l'état de vigilance, volontiers altérée en milieu réanimatoire. Un patient vigilant pourra ouvrir et fermer les yeux sur demande, permettant d'évaluer la réactivité du cortex visuel, qui produit une puissante oscillation de fréquence alpha (7–12 Hz) lorsqu'il n'est pas stimulé (les yeux fermés), mais qui se désynchronise (et donc s'accélère et réduit son amplitude) lorsqu'il est engagé dans un traitement visuel (les yeux ouverts). Cette technique optimale d'évaluation de la réactivité est inutilisable en cas de troubles de la vigilance. Il faudra alors recourir à des stimulations sensorielles (auditives) ou nociceptives. L'intérêt de ces stimulations est double : permettre d'évaluer la réactivité cérébrale, mais aussi d'explorer plusieurs états de vigilance, certaines anomalies étant affectées par l'état de vigilance.

Des graphoéléments pathologiques, paroxystiques se dégageant de l'activité de fond sont ensuite recherchés. Une lésion, quelle qu'en soit la nature, produit un foyer lent identifiable sur les électrodes échantillonnant la région. Des anomalies épileptiques intercritiques typiques (pointes, pointes-ondes...) ou moins spécifiques (irrégularités pointues, ondes lentes à front raide, pointes lentes...) peuvent être recueillies mais sont inconstantes, nécessitant de multiplier les explorations, de les sensibiliser par l'hyperpnée, la stimulation lumineuse intermittente ou la privation de sommeil et l'enregistrement de sommeil. Des crises, prenant l'aspect d'activités rythmiques complexes et dynamiques, sont parfois observées. D'autres graphoéléments sont de grande importance diagnostique : les complexes triphasiques, généralement bilatéraux à prédominance antérieure, en séquences prolongées dépendant de l'état de vigilance, traduisent une encéphalopathie métabolique ou toxique, sans permettre de préciser une cause particulière. D'autres activités dites périodiques, lorsque le graphoélément se répète à un intervalle plus long que sa durée, peuvent orienter vers des affections spécifiques (encéphalite virale, maladie de Creutzfeldt-Jakob...)

De manière extrêmement schématique, de grandes règles s'appliquent à l'interprétation de l'EEG. Les troubles de la vigilance induisent plutôt un ralentissement de l'EEG, plus volontiers antérieur, de moins en moins réactif avec la baisse de vigilance. Les anomalies fonctionnelles, c'est-à-dire métaboliques ou toxiques, induisent des ralentissements (et parfois des figures caractéristiques comme les ondes triphasiques) bilatéraux, prédominants en avant et (initialement) réactifs aux stimulations. Les lésions focales induisent un ralentissement focal (nommé foyer), d'autant plus ample et monomorphe que la lésion est sous-corticale et peu ample et polymorphe si, la lésion est corticale. Entre les crises, les activités dites interictales doivent répondre à

des critères précis de durée (< 80 ms) et de forme (pointue, rapidement ascendantes) mais peuvent être remplacées par des activités moins caractéristiques (plus longues bien que toujours paroxystiques), dont la spécificité épileptique est moindre. Les crises épileptiques se traduisent avant tout par une activité rythmique (pas nécessairement aussi aiguë que les activités interictales) parfois suivie par une période postcritique d'ondes lentes, le plus souvent brève. Ces activités ou anomalies sont volontiers affectées par le niveau de vigilance et les médicaments pris par le patient, notamment en milieu réanimatoire.

Comas

L'EEG reste un outil fondamental dans la prise en charge des comas, définis ainsi par Plum et Posner : « Le patient comateux est non réveillable, et donc inconscient. Il s'agit d'un état de non-réponse où le patient est couché, les yeux clos et n'a visiblement pas connaissance de lui-même ni de son environnement » [16]. Plus spécifiquement, l'EEG contribuera au diagnostic différentiel des comas, permettra d'établir leur profondeur fonctionnelle, contribuera au diagnostic étiologique et au diagnostic de mort cérébrale.

Au plan physiopathologique, ce trouble de la vigilance, peu ou pas réversible sous l'influence de stimulations, implique toujours une atteinte bilatérale de la formation réticulée ascendante activatrice (dont l'activité n'est pas recueillie par l'EEG) ou de ses projections, soit focale au niveau du tronc cérébral ou du diencephale, soit diffuse. Ces atteintes relèvent soit d'une altération structurelle, à l'origine de comas structurels, soit d'une cause métabolique ou toxique, à l'origine de comas non structurels.

L'EEG concourt tout d'abord au diagnostic différentiel des comas. Dans les états suivants, l'EEG est normal : simulation, conversion hystérique et coma psychogène, curarisation, *locked-in syndrom*, catatonie et états stuporeux psychotiques, hypersomnie (EEG de sommeil). Dans les conditions pathologiques suivantes, l'EEG est généralement ralenti de manière diffuse : mutisme akinétique, état de conscience minimale, état végétatif. En état de mort cérébrale, aucune activité électrique d'origine corticale n'est enregistrable.

L'évaluation des comas par l'EEG nécessite de prendre quelques précautions. L'hypothermie ralentit l'électrogenèse corticale, notamment en deçà de 34 °C et le signal disparaît totalement à partir de 24 °C. Divers troubles métaboliques affectant l'EEG doivent être pris en compte dans l'interprétation : insuffisance rénale ou hépatique, hyponatrémie, hypo- ou hyperglycémie. Certaines pathologies sensorielles, sans impact sur l'EEG, peuvent fausser les stimulations : surdité (notamment post-traumatique ou iatrogène), neuropathies, parfois de réanimation. Enfin, les psychotropes peuvent altérer la conscience et/ou l'électrogenèse corticale [16]. La

plupart des substances sédatives modifient l'EEG (agents halogénés, thiopenthal, midazolam, propofol), induisant progressivement la disparition du rythme de fond alpha, l'apparition de rythmes rapides bêta, un ralentissement progressif thêta puis delta, un pattern de suppression *burst* et un tracé isoélectrique. La kétamine induit une disparition du rythme de fond alpha, puis un ralentissement thêta rythmique puis delta un pattern de suppression *burst* et un tracé isoélectrique. Les agents opioïdes à fortes doses (sufentanyl) induisent un ralentissement de l'EEG puis un delta hypervolté mais ne génèrent pas de *burst suppression* (BS). Les curares ne modifient pas l'EEG, mais masquent les artéfacts musculaires (Fig. 2).

L'interprétation de l'EEG au cours des comas repose d'abord sur l'analyse de l'activité de fond, à la recherche d'un ralentissement diffus, d'une dépression de l'électrogénèse, d'une activité monomorphe (alpha, thêta), d'un tracé suppressif (suppression *burst*), d'un pattern alternant (alternance d'activités peu amples irrégulières et d'ondes lentes amples diffuses). Des activités surajoutées sont ensuite

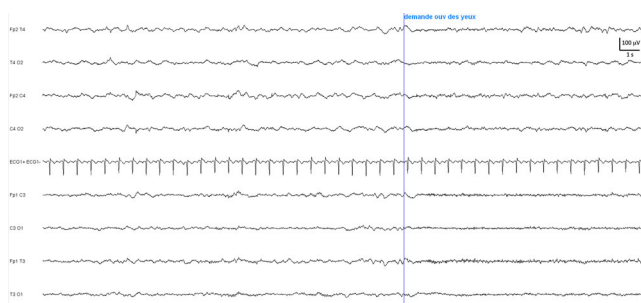


Fig. 3 Réactivité du tracé aux stimulations. Hyponatrémie sévère (102 mM/l) à l'origine d'un coma caractérisé par des ondes lentes thêta/delta bilatérales à prédominance antérieure, mêlées d'activités plus rapides, transitoirement bloquées par la stimulation sensorielle. Montage longitudinal à huit électrodes

recherchées : activités rapides, ondes lentes delta intermittentes ou en bouffées prolongées, activités épileptiques et crises, ondes triphasiques, pointes périodiques, anomalies focales. L'évaluation de la réactivité aux stimulations est fondamentale. Des fluctuations spontanées de la dynamique de l'EEG sont de bon pronostic, de même qu'une réactivité aux faibles stimulations. La réactivité peut se faire vers une accélération/désynchronisation du tracé (Fig. 3), mais aussi vers une majoration des ondes lentes, cette dernière étant nommée réactivité paradoxale mais étant très courante. Certaines figures spécifiques comme les ondes triphasiques apparaissent lors d'une fenêtre de conscience particulière. Elles peuvent donc apparaître comme disparaître à la stimulation.

Diverses classifications évaluent les comas selon leur profondeur, indépendamment de leur étiologie. La classification de Plum et Posner reconnaît les stades suivants [16] :

- coma-sommeil : ondes lentes delta et fuseaux à 14 cycles par seconde. Nette réactivité du tracé et excellent pronostic ;
- coma alternant : rythmes peu amples en général de haute fréquence (bêta) alternant spontanément avec des séquences d'ondes lentes delta très amples. Nette réactivité du tracé (surtout lors des stimulations réalisées pendant les séquences peu voltées) et bon pronostic (Fig. 4) ;
- coma monotone lent : rythme delta diffus souvent polymorphe. Réactivité variable qui conditionne le pronostic (réservé si réactif, mauvais si aréactif) ;
- coma monotone rapide : également nommé « coma alpha » ou coma alphaïde (Fig. 5). Le tracé est constitué d'une activité monomorphe, dans la bande fréquence alpha (ou thêta), diffuse, sans différenciation antéropostérieure, voire même à prédominance antérieure, sans la moindre réactivité, dite monotone. Cet aspect est volontiers rencontré dans les cas d'anoxie cérébrale ou après traumatisme crânien. Il est transitoire, apparaissant environ 24 heures

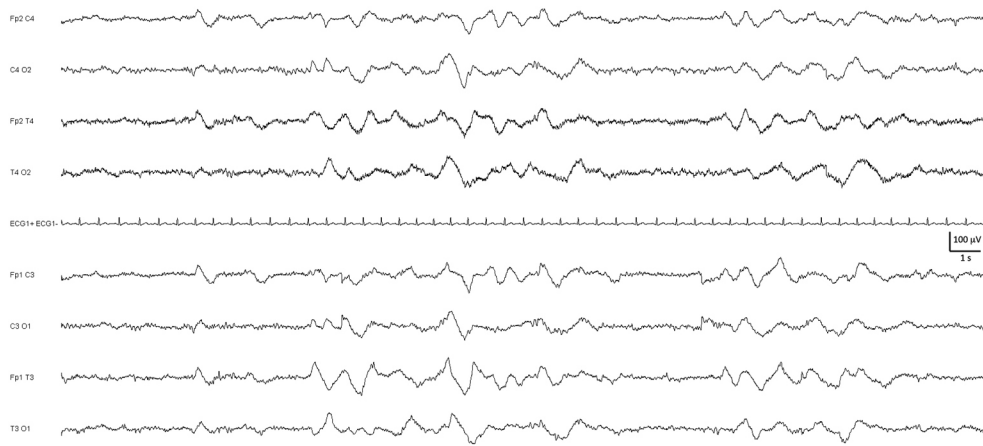


Fig. 4 Coma alternant. Méningoencéphalite lymphocytaire à l'origine d'un coma alternant caractérisé par la succession de périodes d'activités lentes delta et de périodes d'activités plus rapides. Montage longitudinal à huit électrodes

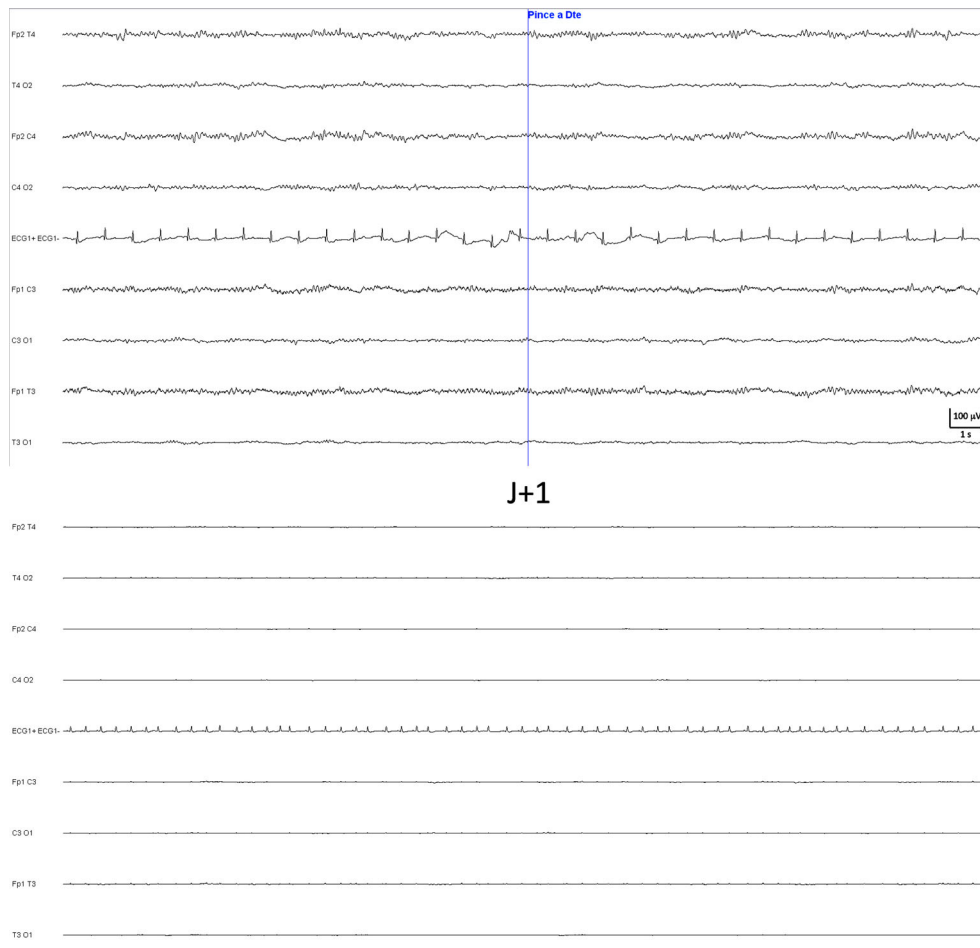


Fig. 5 Coma « alpha ». Encéphalopathie postanoxique à j2 (trace supérieure) montrant une activité de fréquence alpha diffuse, peu volée et aréactive, évoluant à j3 (trace inférieure) péjorativement vers un état de mort cérébrale. Montage longitudinal à huit électrodes

après l'agression cérébrale et durant quelques jours avant une évolution vers la dépression et le ralentissement. Il est de pronostic très péjoratif.

La classification de Hockaday et al. (1965) [17], modifiée par Prior (1967) et Moller (1978) comporte les stades suivants :

- grade 1 : activité alpha normale prédominante, associée ou non à des rythmes thêta et delta ;
- grade 2 : activités thêta et delta prédominantes avec persistance de rythmes alpha (Fig. 4) ;
- grade 3 : rythmes thêta et delta isolés sans activité alpha ;
- grade 4 :
 - activité monomorphe, monotone, non réactive (alpha coma) (Fig. 5) ;
 - aspect delta de faible amplitude, continu ou avec de brefs passages de discontinuité ;
 - activité périodique (bouffées d'ondes lentes, d'ondes pointues, de pointes...) sur une activité de fond de très faible voltage BS ;
- grade 5 : EEG isoélectrique (Fig. 5).

Enfin, une troisième classification est utilisée, la classification de Synek [18] :

- bénin : tracé normal, activité thêta réactive ou activité delta rythmique frontale ou coma sommeil ;
- incertain : thêta-delta aréactif ou delta dominant, partiellement réactif, ou alpha coma réactif ou delta diffus et activités épileptiformes ;
- malin : delta faiblement volté, non réactif, ou suppression *burst*, ou alpha/thêta coma non réactif.

L'EEG est un des outils disponibles pour le diagnostic de mort cérébrale. Celui-ci est assuré (circulaire du 21 janvier 1991, puis décret du 2 décembre 1996) :

- cliniquement par une absence de conscience et d'activité motrice, l'abolition des réflexes du tronc cérébral, la disparition de la ventilation spontanée et un examen précis des circonstances de survenue ;

- et soit par deux EEG nuls et aréactifs à quatre heures d'intervalle, soit par un arrêt circulation encéphalique en angiographie.

L'Académie nationale de médecine rappelle (24 janvier 1995) que l'examen clinique du patient doit s'appuyer sur une analyse méthodique des circonstances de survenue de son état ainsi, que de l'ensemble des facteurs qui pourraient interférer dans l'interprétation de l'examen clinique. Une prudence particulière s'impose lorsqu'il s'agit d'enfants, de patients ayant pris ou reçu des médicaments déresseurs du système nerveux central, d'hypothermie ($< 35\text{ }^{\circ}\text{C}$). La recherche de maladies métaboliques ou endocriniennes doit être réalisée systématiquement, ainsi que toute pathologie et tout facteur susceptibles d'inhiber temporairement les fonctions cérébrales et de modifier l'interprétation des critères cliniques précisés ci-dessus.

L'EEG est un outil de diagnostic et d'évaluation des comas, mais il peut aussi contribuer, plus modestement, au diagnostic étiologique, même si de nombreux comas s'expriment de manière aspécifique. Les ondes triphasiques signent volontiers l'existence d'un coma en rapport avec une encéphalopathie métabolique (Fig. 6), le plus souvent hépatique, mais peuvent s'observer dans les encéphalopathies postanoxiques et révéler une encéphalopathie toxique au valproate de sodium, au lithium, aux céphalosporines de troisième génération (céfépime, ceftazidim), au baclofène... Un aspect très aigu, volontiers périodique, ou un aspect de suppression *burst* en dehors d'une origine psychotrope évoqueront une origine postanoxique. L'état de mal épileptique présente le plus souvent un aspect caractéristique. Les comas post-traumatiques ne présentent pas d'aspect spécifique, mais comportent aussi bien des aspects focaux liés aux lésions que généraux liés à l'œdème. Une activité pseudopériodique diffuse à période courte oriente vers une maladie de

Creutzfeldt-Jakob (Fig. 7), alors qu'une activité pseudopériodique focale à période courte, a fortiori si le graphoélément est évocateur, évoque une encéphalite virale (Fig. 8). Un aspect d'*extreme delta brush* oriente vers une encéphalopathie à autoanticorps antirécepteurs NMDA au glutamate.

L'EEG permet par ailleurs d'évaluer la profondeur d'une sédation, notamment lorsqu'une sédation profonde a été entreprise, ou chez les patients curarisés chez qui la réponse motrice est absente. Lors du traitement d'un état de mal réfractaire ou d'une hypertension intracrânienne, le monitoring de la sédation pourra être effectué, au besoin par EEGc et analyse de l'index bispectral (BIS), avec la surveillance de l'apparition de manière dose-dépendante, des silences électriques [4].

Lésions cérébrales

L'EEG n'est pas la méthode de référence de diagnostic des lésions cérébrales mais, d'une part des lésions peuvent être à l'origine d'un coma du fait de leur volume ou de leur localisation, et d'autre part, la présence d'une lésion peut affecter l'évaluation d'un coma de cause autre mais associée.

Une lésion cérébrale s'exprime sur l'EEG de manière aspécifique par un foyer lent thêta ou delta (Fig. 9) ou par la perturbation d'une activité physiologique spécifique comme l'activité de fond alpha en cas de lésion postérieure. Plus la lésion est corticale et plus le foyer sera caractérisé par une activité delta polymorphe et peu ample. Si la lésion est sous-corticale, le foyer lent delta sera ample, monomorphe et régulier. La nature de la lésion n'influe pas sur son expression mais, il est habituel que les métastases s'expriment par un rythme delta très focal et très régulier et que les abcès cérébraux s'expriment par une activité focale

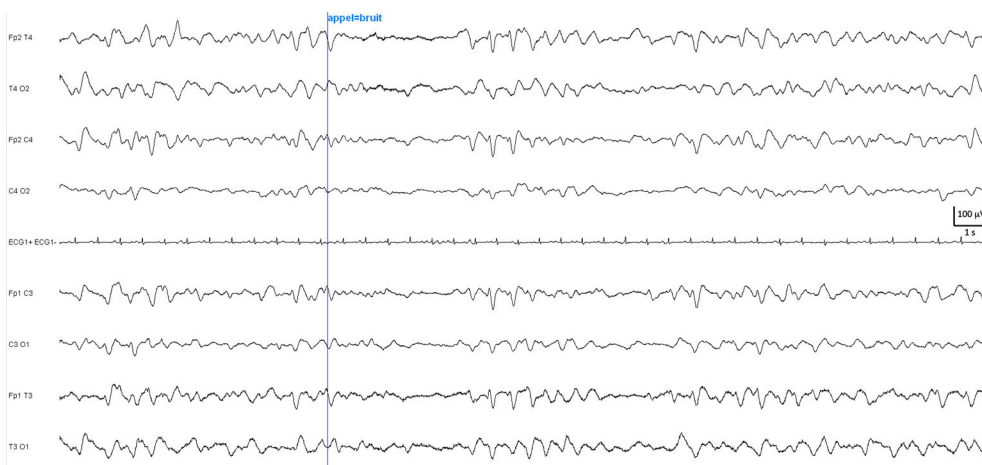


Fig. 6 Encéphalopathie hépatique caractérisée par la présence de trains diffus d'ondes triphasiques transitoirement bloquées par la stimulation. Montage longitudinal à huit électrodes

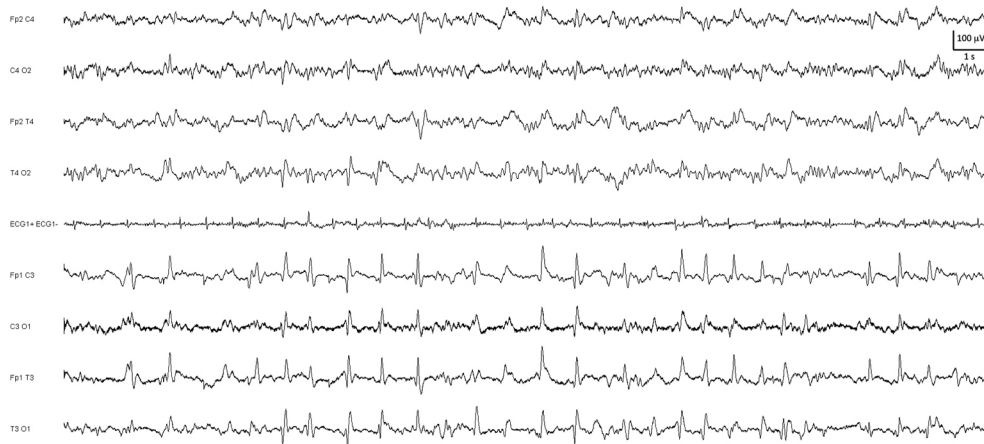

Fig. 7 Maladie de Creutzfeldt-Jakob débutante s'exprimant sous la forme de figures pseudopériodiques à nette prédominance hémisphérique gauche sur fond de ralentissement global de l'activité. Montage longitudinal à huit électrodes

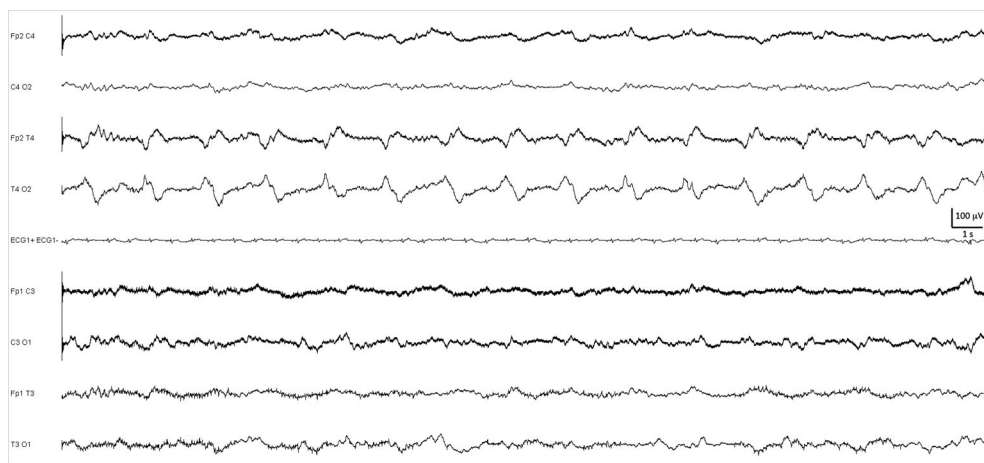


Fig. 8 Encéphalite herpétique s'exprimant sous la forme de complexes polyphasiques caractéristiques temporeux droits pseudopériodiques sur fond de ralentissement global. Montage longitudinal à huit électrodes

pseudopériodique à période longue. De même, des antécédents d'accident vasculaire cérébral (AVC) peuvent se manifester sous la forme de FIRDA (*frontal intermittent rhythmic delta activity*) ; cependant, dépourvue de spécificité, et une hémorragie cérébrale aiguë par une activité thêta ou delta généralisée [19].

Lorsque la lésion est à l'origine de troubles de vigilance du fait de son volume, deux situations peuvent se rencontrer : l'engagement cérébral et l'hypertension intracrânienne. L'engagement cérébral temporel se traduit par un important foyer lent de projection temporel, alors que l'engagement postérieur génère volontiers d'amples bouffées lentes à projection bifrontales. L'hypertension intracrânienne est à l'origine de séquences lentes delta monomorphes diffusées à prédominance antérieure.

L'EEG de réanimation reste cependant peu performant pour le diagnostic et pour monitorer l'évolution d'une lésion cérébrale, en comparaison avec l'imagerie. Un enregistrement restreint à huit électrodes peut manquer un foyer lent restreint spatialement et les fréquents artéfacts rencontrés sur les tracés de réanimation peuvent masquer un foyer discret.

Un grand nombre de lésions cérébrales sont à risque de crises épileptiques, qui peuvent passer inaperçues cliniquement. La surveillance EEG reste cependant ici peu performante, hors monitoring continu, du fait de la significativité équivoque d'activités épileptiques interictales et de la rareté des crises enregistrées. Mais le monitoring EEGc en réanimation permet de diagnostiquer des crises infracliniques dans la surveillance de pathologies cérébrales aiguës graves. Dans une série pionnière de 124 patients pris en charge en

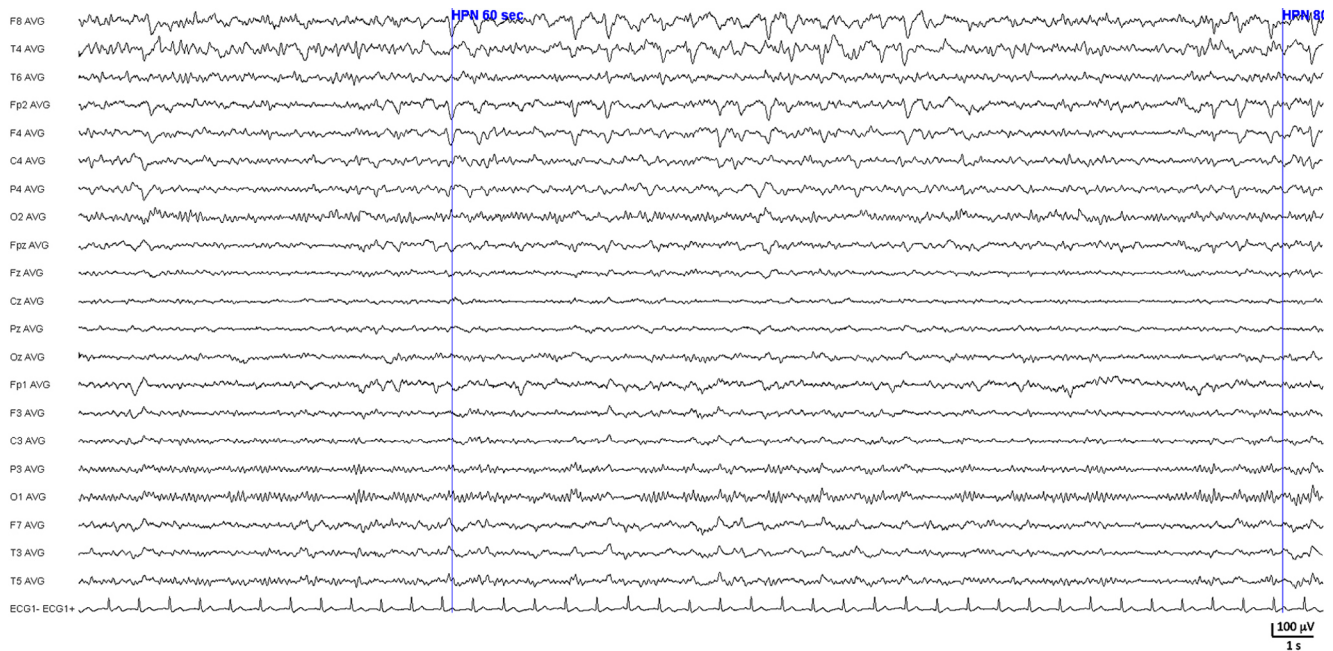


Fig. 9 Oligodendrogliome frontal droit s'exprimant sur l'EEG par un foyer lent delta polymorphe frontal droit mêlé d'irrégularités lentes pointues diffusant en temporal antérieur droit et en frontal gauche. Montage référentiel à 21 électrodes

neuroréanimation pour infarctus et hémorragies cérébrales, tumeurs, traumatismes crâniens ou épilepsie, 34 % avaient présenté un état de mal épileptique, infraclinique dans 76 % des cas [20]. Plus récemment, l'étude d'une vaste série de 570 patients monitorés en neuroréanimation durant six ans a identifié une activité épileptique chez 19 %, non convulsive dans 92 % des cas mais correspondant à un état de mal dans 54 % des cas [21]. Dans le cadre des AVC hémorragiques, jusqu'à un tiers des patients présentent des crises lors du monitoring EEG [22], contre 6 % en cas d'ischémie [23] (Fig. 10). Dans les traumatismes crâniens graves, des crises infracliniques sont identifiées chez 20 % des patients [24] et peuvent contribuer à des poussées d'hypertension intracrânienne [25].

L'EEG pourra également contribuer à identifier une progression lésionnelle dans les pathologies tumorales et vasculaires et permettre de mettre en évidence un spasme artériel postrupture d'anévrisme cérébral ou une ischémie dans le contexte d'un traumatisme crânien sévère. Il existe une corrélation directe entre le débit sanguin régional et l'électrogénèse cérébrale avec une perte progressive des fréquences rapides, une apparition d'ondes lentes puis un aplatissement [26]. Un monitoring avec évaluation en temps réel des composantes fréquentielles permet d'identifier des vasospasmes avec une excellente sensibilité, dans un délai présymptomatique, au prix d'une spécificité imparfaite.

Enfin, l'atrophie corticale s'exprime par une activité thêta diffuse ; une atteinte de la substance blanche apparaît sous la forme d'ondes delta polymorphes pouvant parfois faciliter

l'émergence d'ondes triphasiques attribuables à une autre cause de souffrance cérébrale [19].

Anoxie cérébrale

Aspects EEG de l'encéphalopathie postanoxique et pronostique

L'encéphalopathie postanoxique traduit une souffrance cérébrale diffuse et l'EEG ne fait que refléter la profondeur et la sévérité du coma indépendamment de son étiologie. Des échelles de sévérité ont été proposées en tenant compte de l'existence d'un seul type de pattern (cf. échelle de Hockaday, ci-dessus) [17] ou de leur association en EEGc [27].

L'anoxie produit progressivement : un ralentissement diffus, des *frontal intermittent rhythmic delta activity* (FIRDA), des trains rythmiques d'amples ondes lentes delta frontotemporales, des décharges de pointes continues (pointes ou pointes-ondes, pseudo-ondes triphasiques) diffuses (parfois asymétriques : PLED), continues, périodiques, un tracé de BS (traduisant une atteinte corticale sévère et générée par les structures profondes), des activités monorythmiques alpha ou thêta (monotones), un tracé isoélectrique.

L'EEG contribue au pronostic des encéphalopathies postanoxiques, surtout s'il est pratiqué après la 24–48^e heures et répété.

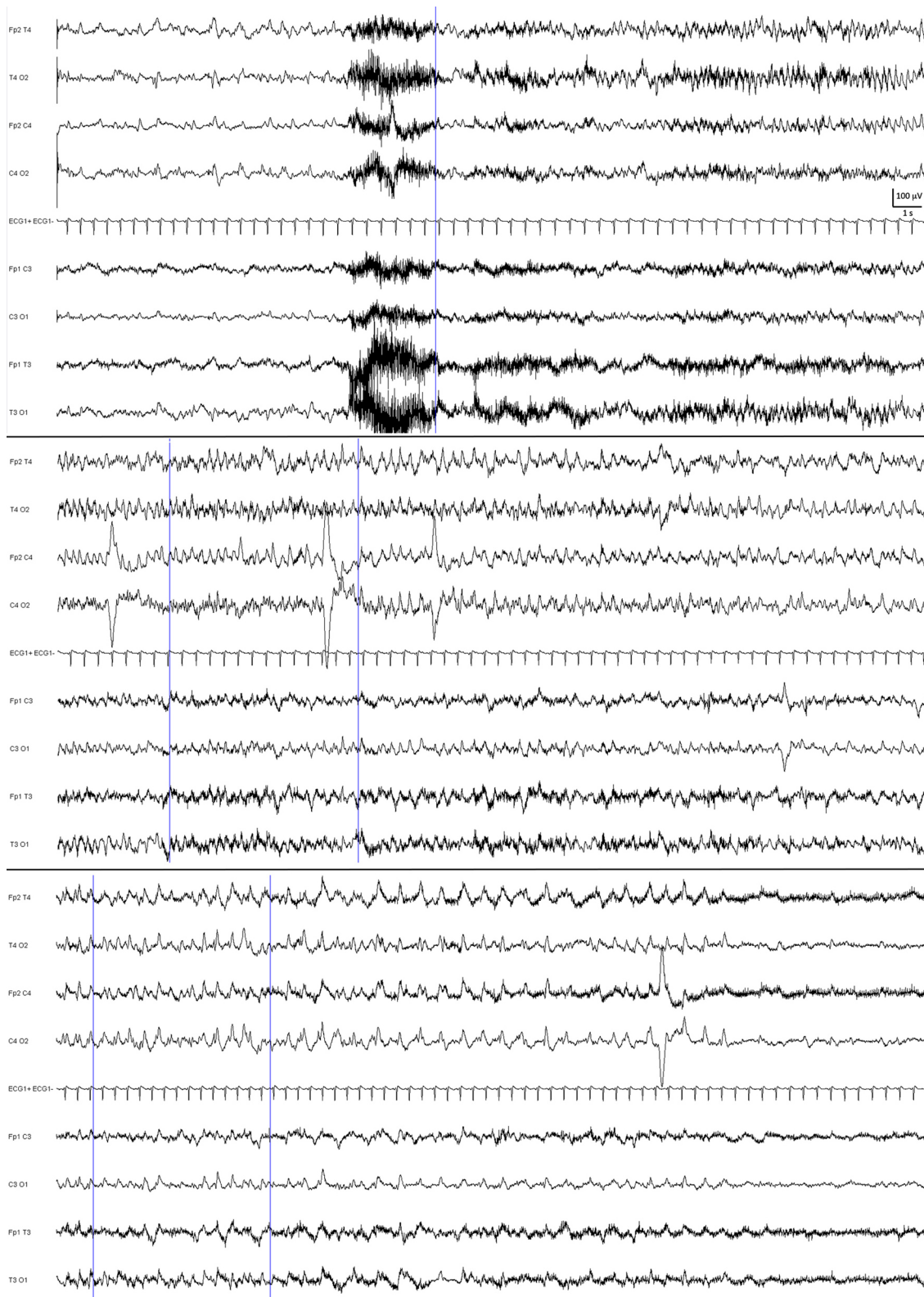


Fig. 10 Crise épileptique frontotemporale droite (trois segments successifs de 30 secondes) sur hémorragie cérébrale frontale droite s'exprimant par une activité rythmique se ralentissant progressivement. Montage longitudinal à huit électrodes

Les ondes delta exclusives, surtout si aréactives, ou survenant de manière périodique ou rythmique avec une perte des fréquences rapides surajoutées sont de mauvais pronostic. De manière générale, une activité périodique généralisée, comportant des complexes monotones, aréactive, ce d'autant que le rythme de fond a disparu, est de mauvais pronostic [28]. Les complexes peuvent apparaître de manière plus diffuse sous la forme de BiPLEDs. Les BS ou bouffées suppressives ou silences périodiques sont un autre type d'activité périodique survenant entre des silences ou des dépressions importantes de l'activité électrique, dont la durée, qui peut parfois atteindre plusieurs minutes, est inversement corrélée au pronostic (Fig. 11). Les bouffées sont souvent polyrythmiques, peuvent contenir des pointes et des polypointes et poser le problème du diagnostic différentiel avec un état de mal épileptique non convulsivant (Fig. 12). Le coma « alpha » est un pattern particulier au cours duquel le rythme alpha, physiologiquement seulement présent dans les régions postérieures, ne devient visible que dans les régions antérieures et est aréactif (Fig. 5). Le tracé plat ou isoélectrique ($< 2 \mu\text{V}$ sur un EEG digital) représente le stade ultime [29].

Le pronostic des patients ayant présenté un arrêt cardiorespiratoire (ACR) est extrêmement péjoratif : 5 % des patients ayant présenté leur ACR en dehors de l'hôpital sont vivants à un an [30]. Les patients survivants à la phase de ressuscitation initiale et en coma postanoxique sont placés en hypothermie thérapeutique pendant 24 heures afin de limiter les lésions cérébrales, puis une évaluation neurologique est au mieux effectuée à 48–72 heures, à la levée de la sédation [31]. L'évaluation pronostique est multimodale : clinique (réponse motrice du score de Glasgow, réflexes pupillaire et photomoteur), biologique (NSE et S100bêta, biomarqueurs de la lyse neuronale), radiologique et électro-physiologique (EEG ; présence de la réponse N20 en poten-

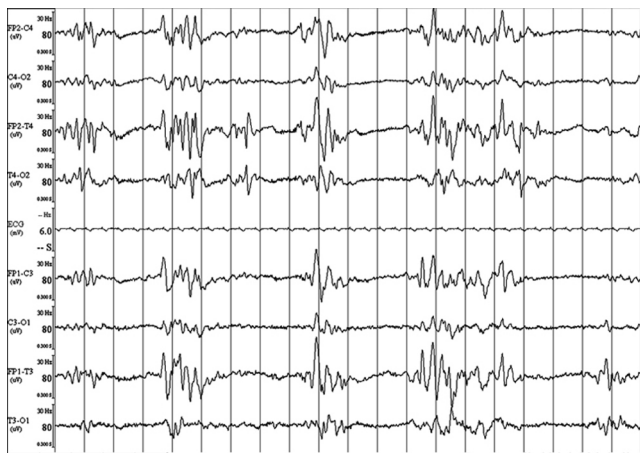


Fig. 11 Tracé de suppression *burst* à j2 d'un arrêt cardiorespiratoire, témoignant d'une encéphalopathie postanoxique sévère. Montage longitudinal à huit électrodes

tiels évoqués somesthésiques du nerf médian ; recherche de la *mismatch negativity* aux potentiels évoqués cognitifs), car aucun de ces critères n'a de valeur prédictive pronostique en dehors d'un EEG plat et de l'absence de N20. De fait, des algorithmes décisionnels ont été proposés [32]. De manière intéressante, l'activité de fond persistante est de meilleur pronostic [28,33]. Dans cette dernière étude, chez les 62/150 patients post-ACR qui ont pu avoir au moins un EEG les premières 48 heures, 100 % des patients finalement décédés avaient une dépression de l'activité de fond, tandis que 62 % des patients avec une activité de fond initiale ont survécu. La réactivité serait un facteur de meilleur pronostic, car elle était présente chez 37 % des patients qui ont survécu versus 30 % des non-survivants.

Ces tracés ne sont interprétables qu'en ayant la parfaite connaissance des substances employées au moment de la réalisation de l'EEG et du statut « hypothermie ». L'examen doit pouvoir être réalisé après antagonisation des substances sédatives si besoin.

Problématique épileptique postanoxie cérébrale

Lorsqu'un EEGc est réalisé, les crises d'épilepsie sont classiquement enregistrées les premières 24 heures après l'ACR et peuvent récidiver pendant deux semaines [29]. Alors que les crises simples et les myoclonies focales sporadiques ne sont pas associées à un mauvais pronostic [29], l'état de mal épileptique myoclonique est péjoratif. La difficulté chez les patients en encéphalopathie anoxique est double :

- les myoclonies peuvent être très peu visibles, masquées par la sédation et le bloc neuromusculaire, en particulier pendant la phase d'hypothermie qui nécessite la mise sous curares ;
- l'encéphalopathie anoxique peut elle-même s'associer à des myoclonies non épileptiques, en particulier lors de l'aspect de GPEDs ou *generalized periodic epileptiform discharges* à l'EEG [28,34].

Cette dernière situation est de loin la plus fréquente et seules de rares encéphalopathies postanoxiques semblent réellement associées à un état de mal myoclonique. L'injection de Rivotril® est pratiquée systématiquement par certaines équipes, mais la réponse est très variable, allant parfois jusqu'à une atténuation très nette des complexes sans récupération d'un rythme de fond, ni du réveil du patient (qui peut être difficile à identifier). Il n'y a pas actuellement de consensus sur la conduite à tenir concernant l'arrêt des soins chez ces patients ou l'administration d'antiépileptiques selon l'hypothèse d'un état de mal épileptique réfractaire. Les autres critères pronostiques prennent alors toute leur importance, et il est usuel de traiter ces patients comme en état de mal épileptique si les critères de non-éveil détaillés plus haut ne sont pas réunis.

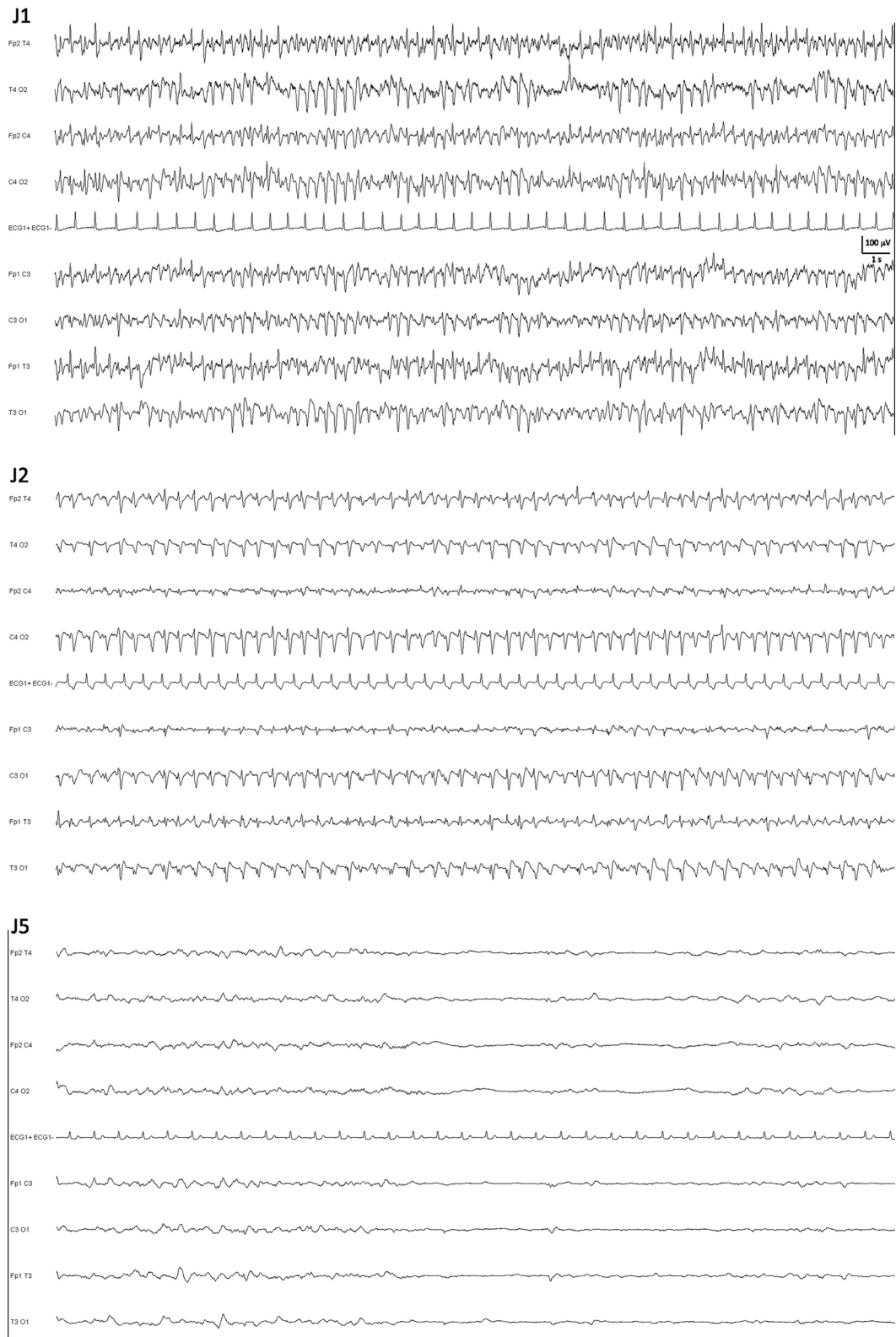


Fig. 12 Encéphalopathie postanoxique. A j1, l'aspect est celui d'une activité exclusivement constituée de figures pointées diffuses. À j2, l'activité est constituée de figures triphasiques diffuses. À j5, le tracé est nettement appauvri et comporte des ébauches de dépression de l'activité. Montage longitudinal à huit électrodes

Épilepsie

De par leur caractère excessif et hypersynchrone, les activités épileptiques sont enregistrées de manière privilégiée par l'EEG, qu'il s'agisse d'activité interictale, de crises ou d'états de mal épileptiques [35].

Diagnostic positif d'état de mal épileptique

L'état de mal épileptique est défini comme une condition épileptique soutenue et durable liée à la pérennisation de processus épileptiques, à leur autoentretien ou à une déficience des mécanismes d'arrêt de la crise. Un état de mal peut se traduire par une crise durant plus de 20 ou 30 minutes (cinq minutes pour une crise généralisée tonico-clonique) ou une récurrence de crise sans reprise de conscience intercritique plutôt nommées crises subintrantes. La place de l'EEG dans la prise en charge de l'état de mal épileptique est variable selon le type électroclinique d'état de mal.

Le diagnostic d'un état de mal épileptique généralisé convulsif est clinique, comportant (éventuellement précédé par une phase partielle dans les crises ou états de mal secondairement généralisés) une phase tonique caractérisée par une activité rapide (> 20 Hz) peu voltée évoluant secondairement vers une phase clonique caractérisée par des pointes-ondes récurrentes, synchrones des clonies cliniques [36]. En postcritique, le tracé est volontiers déprimé de manière diffuse avant de produire des ondes lentes qui disparaissent progressivement au profit du rythme de fond. Lors de l'état de mal, les crises se succèdent les unes aux autres, la crise suivante débutant généralement avant la phase de disparition de la dépression et des ondes lentes postcritiques de la crise précédente. L'état de mal convulsif s'accompagne cependant d'artéfacts de myogramme et de mécanogramme majeurs perturbant considérablement, voire empêchant l'analyse de l'activité électrique d'origine cérébrale. Le diagnostic est donc généralement clinique et il est aisé. Le principal diagnostic différentiel en est le pseudoétat de mal convulsif, d'origine psychogène, caractérisé par l'absence de modification EEG. L'activité motrice perturbe également l'analyse de la trace EEG, mais entre deux mouvements convulsifs ou lors des phases d'accalmie l'EEG est normal, c'est-à-dire que l'activité de fond normale est identifiable sans dépression, ni onde lente.

L'état de mal convulsif peut cependant évoluer secondairement vers une forme dite larvée (*subtle status epilepticus*) en cas de traitement retardé ou insuffisant [37]. L'activité convulsive s'amende alors et se limite à de discrètes contractions toniques axiales, révulsions oculaires associées à des troubles végétatifs fluctuants. Cette discrétion clinique est associée à la persistance d'une symptomatologie EEG évocatrice [38]. L'activité critique, sous forme de pointes, pointes-ondes, polypointes-ondes ou parfois d'ondes lentes

pointues est alors relativement monotone, les graphoéléments se succédant rythmiquement, alors que l'activité de fond se dégrade. Des épisodes isoélectriques peuvent apparaître, et l'activité va s'appauvrir jusqu'à un état isoélectrique. L'EEG est fondamental, mais la prise en charge de ces épisodes reste retardée en comparaison aux états de mal convulsifs (5,8 vs 2,8 heures) [37]. Le pronostic est péjoratif, la mortalité atteignant 65 contre 27 % pour les formes convulsives [38].

D'autres états de mal épileptiques convulsifs peuvent être rencontrés. Les états de mal toniques s'observent essentiellement dans le cadre du syndrome de Lennox-Gastaut. La signature EEG des crises toniques est un rythme rapide augmentant progressivement en amplitude, alors que sa fréquence diminue et laisse place à une série d'ondes. Dans l'état de mal tonique, ces crises toniques se répètent et sont volontiers associées à une majoration de la dégradation de l'activité de fond et à des pointes-ondes lentes [39]. Les états de mal myocloniques émaillent l'évolution d'encéphalopathies épileptiques de l'enfant, d'épilepsies myocloniques progressives ou volontiers d'une épilepsie myoclonique juvénile (ou d'une autre épilepsie généralisée idiopathique) en cas de thérapeutique antiépileptique erronée comme la phénytoïne, la carbamazépine ou ses dérivés, le vigabatrin. L'EEG montre alors des polypointes-ondes généralisées associées à une altération du rythme de fond. Les états de mal épileptiques myocloniques ne doivent pas être confondus avec les encéphalopathies postanoxiques avec myoclonies et figures épileptiformes généralisées sur l'EEG qui ne constituent généralement pas des états de mal (cf. ci-dessus) (Fig. 11).

L'EEG occupe une place fondamentale dans le diagnostic des états de mal non convulsifs, dont l'expression clinique est moins évocatrice et dont l'EEG, du fait d'une moindre activité motrice, est nettement plus aisé à analyser [40]. Les états de mal absence sont des états de mal généralisés non convulsifs à expression confusionnelle (volontiers associée à de fines clonies péribuccales ou oculaires) s'exprimant sur l'EEG par des pointes-ondes généralisées diffuses typiquement se répétant rythmiquement à 3 Hz, mais parfois aussi par des polypointes-ondes ou des ondes plus lentes et moins pointues généralisées, parfois moins régulières. L'injection intraveineuse de benzodiazépines normalise rapidement l'EEG et contrôle la confusion et les troubles de la vigilance. Le diagnostic différentiel principal est l'encéphalopathie métabolique ou toxique avec ondes triphasiques pointues, mais le caractère variable de la morphologie et de la dépendance des complexes triphasiques aux états de vigilance redresse le diagnostic (Figs 6, 13). Les autres états de mal non convulsifs confusionnels sont d'origine focale temporale ou frontale. Les états de mal temporaires s'expriment par des symptômes dysmnésiques, végétatifs ou hallucinatoires fluctuants et récurrents. L'EEG enregistrera des

décharges critiques temporales. Il s'agit d'une urgence diagnostique et thérapeutique du fait du risque d'atrophie hippocampique séquellaire. Les états de mal frontaux sont volontiers confusionnels, et l'EEG montre également des séquences critiques (Fig. 14). Enfin, les états de mal focaux non confusionnels s'expriment par des symptômes critiques focaux récurrents, variables selon la localisation de la zone épileptogène avec crises focales sur l'EEG (Fig. 15). L'épilepsie partielle continue occupe une place particulière. Elle associe des crises somatomotrices ou avec marche Bravais-Jacksonienne et de longues périodes marquées par un déficit du membre supérieur associé à de fines clonies erratiques.

L'activité épileptique, confinée au gyrus frontal ascendant, peut ne pas s'exprimer en EEG de surface. Un état de mal focal impliquant les régions motrices primaires peut aussi volontiers s'exprimer sur l'EEG (Fig. 16). Un état de mal peut être la cause d'un coma inexplicable avant la pratique de l'EEG chez 8 % des enfants et adultes admis en réanimation sans antécédent d'épilepsie [41]. Le diagnostic précoce d'un état de mal non convulsif influe sur le pronostic des patients en milieu réanimatoire [42]. Mais la rentabilité de la surveillance par EEGc semble meilleure au cours des phases initiales d'enregistrement et pourrait s'avérer limitée si aucune activité épileptique n'est initialement détectée. Ainsi,

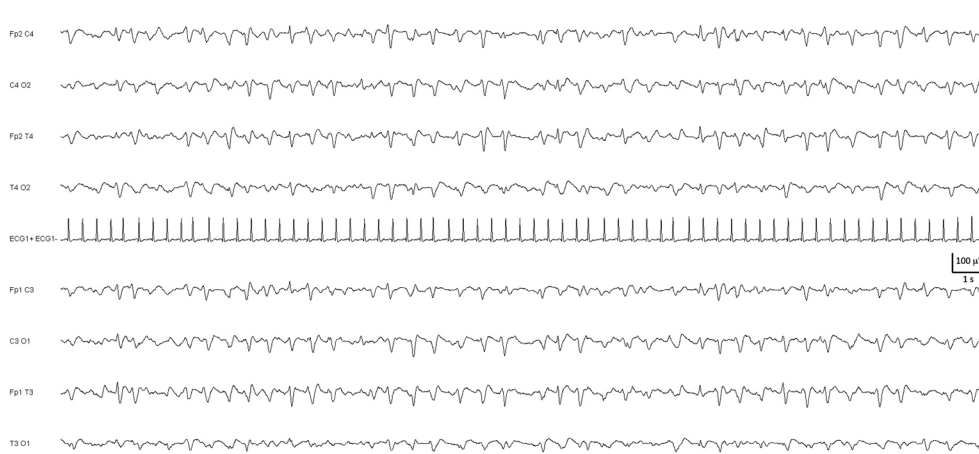


Fig. 13 Encéphalopathie hépatique s'exprimant par des ondes triphasiques diffuses à prédominance antérieure, se répétant de manière pseudorythmique. Montage longitudinal à huit électrodes

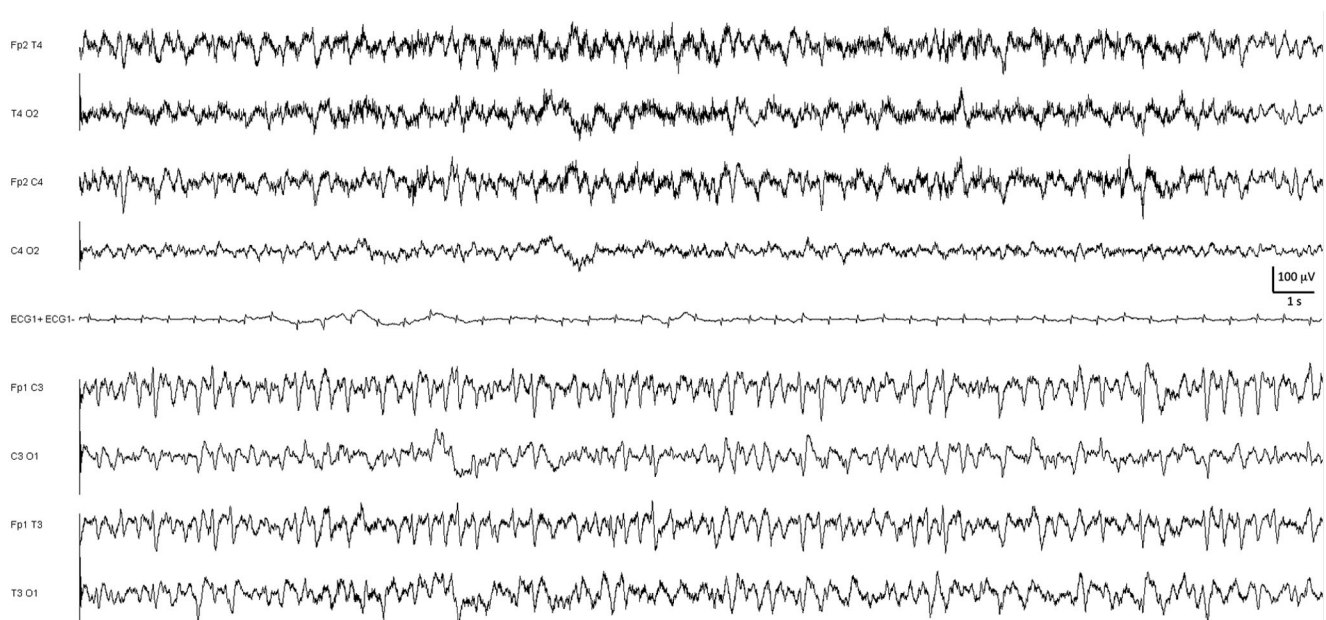


Fig. 14 État de mal épileptique focal confusionnel frontotemporal gauche sur séquelle d'accident ischémique constitué sylvien gauche. Montage longitudinal à huit électrodes

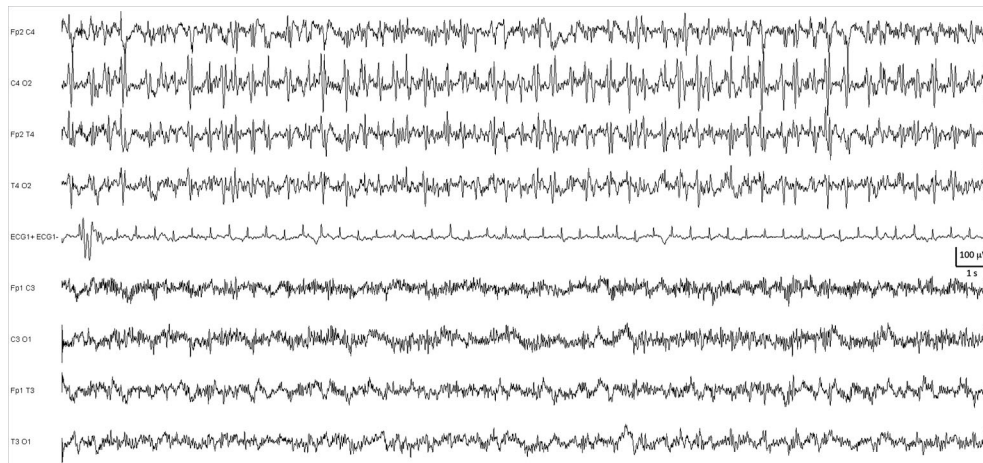


Fig. 15 État de mal épileptique focal occipitotemporal droit s'exprimant par des hallucinations visuelles durant l'évolution d'un accident vasculaire cérébral ischémique constitué postérieur droit. Montage longitudinal à huit électrodes

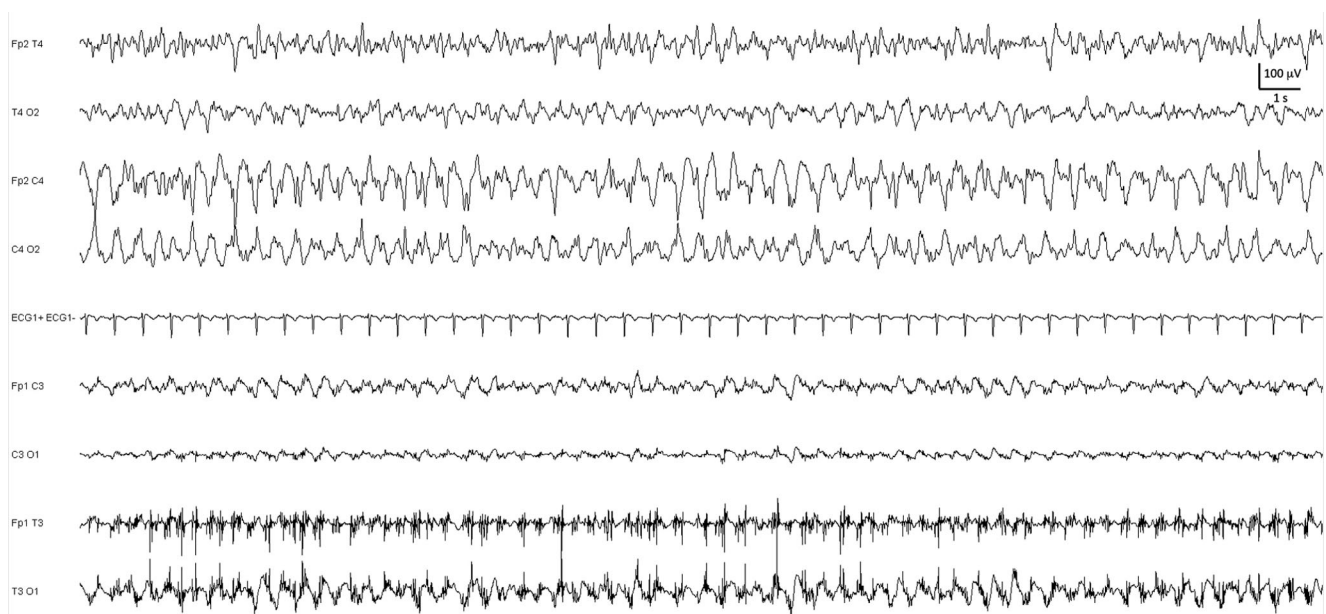


Fig. 16 État de mal épileptique focal central droit s'exprimant cliniquement par des clonies de l'hémiface gauche visibles sous la forme d'artéfacts de myogramme temporaux gauches (sous FP1-T3 et T3-O1), et par une activité électrique de pointes-ondes rythmiques centrales droites (FP2-C4 et C4-O2). Montage longitudinal à huit électrodes

le risque de survenue de crise non convulsive n'est que de 3 % si aucune anomalie épileptique n'est détectée durant les 30 premières minutes d'enregistrement et nul si aucune anomalie n'est identifiée lors des quatre premières heures [43].

Diagnostiques différentiels des états de mal

L'EEG peut, par ailleurs, participer au diagnostic différentiel d'état de mal épileptique. Certains patterns EEG ne doivent pas être pris à tort pour un état de mal. L'aspect de BS (bouffées suppressives) comporte l'alternance de phases de dépression majeure de l'activité électrique d'origine céré-

brale (typiquement $< 20 \mu\text{V}$) d'une durée variable et de phases, généralement plus brèves, de bouffées d'activité souvent lentes, mais volontiers très aiguës (Fig. 11). Le caractère aigu n'a pas en soi de signification épileptique, mais semble lié au rebond d'activité après la phase d'hypactivité. Le tracé de BS s'observe dans les états de coma sévères, dans les encéphalopathies postanoxiques, dans l'hypothermie profonde. Il peut être induit par la sédation profonde, notamment par les barbituriques, et il rend difficile l'exploration de l'activité épileptique résiduelle en cas de traitement barbiturique d'un état de mal du fait du caractère systématiquement aigu des bouffées d'activité. Les ondes triphasiques (décrites dans

les encéphalopathies métaboliques) ont une morphologie caractéristique associant une première onde négative (vers le haut) volontiers discrète, une deuxième onde opposée volontiers ample et parfois aiguë et une troisième onde souvent lente (Figs 6, 13). Leur amplitude est importante (75 à 300 μV) et leur fréquence de répétition entre 0,5 et 2–3 Hz. Ces ondes triphasiques sont généralement très dépendantes de l'état de vigilance et sont le plus souvent bloquées par les stimulations sensorielles (et parfois produites lors des manœuvres de stimulation) (Fig. 6). Mais elles peuvent aussi être permanentes et prendre un aspect aigu, posant alors la difficulté de diagnostic différentiel avec un état de mal épileptique. Le caractère fluctuant en fréquence et morphologie des ondes triphasiques est alors fondamental à retenir, sachant que des crises épileptiques peuvent tout de même émailler l'évolution d'une encéphalopathie métabolique ou toxique. Les *periodic lateralized epileptiform discharges* (PLEDs) (Fig. 17) sont définis comme une activité paroxysmique spontanée, à début et fin brutale, focale ou hémisphérique, plus rarement bilatérale asynchrone, les BiPLEDs, ou bilatérales et synchrones, les *generalized periodic epileptiform discharges* ou GPEDs, produite durant la majorité de l'enregistrement, à intervalles réguliers de durée comprise entre 0,5 et 4 s, de morphologie variable inter- et intrasujet, comprenant des pointes, pointes lentes, ondes lentes, poly-pointes, seules ou regroupées dans les complexes polyphasiques durant même jusqu'à 1 000 millisecondes, d'amplitude variant entre 50 et 300 μV , aréactives aux stimulations et persistant habituellement durant le sommeil lent et le sommeil paradoxal, mais pouvant également apparaître uniquement pendant l'endormissement et disparaître à l'état de veille [44,45]. Les PLEDs s'observent dans de multiples pathologies cérébrales : AVC ischémiques et hémorragiques, encéphalite herpétique, méningite bactérienne ou virale, maladie de Creutzfeldt-Jakob, tumeur, traumatisme cranio-

cérébral, encéphalopathie postanoxique, troubles métaboliques [45]. Elles sont généralement générées à la phase aiguë/subaiguë de la lésion cérébrale et disparaissent dans les semaines ou mois suivants. La nature épileptique ou non épileptique des PLEDs est controversée, mais il apparaît clairement que la survenue de PLEDs au cours d'une agression cérébrale aiguë prédisposerait à la survenue de crises ultérieures. L'enregistrement de PLEDs est associé à l'authentification de crises épileptiques dans 58 à 100 % des cas [44]. Il convient de noter que pour certains auteurs, les PLEDs s'incluent dans un continuum singulier entre les états critiques et intercritiques [44,46].

Les encéphalopathies postanoxiques, parfois accompagnées de myoclonies, ne constituent pas un état de mal épileptique. Seule la présence d'authentiques séquences critiques rythmiques semble d'origine épileptique et impose un traitement antiépileptique. Les encéphalites infectieuses (Fig. 8) peuvent s'exprimer par une activité pseudopériodique focale constituée d'un complexe polyphasique lent clairement différent de l'activité rythmique d'un état de mal. Ces encéphalites sont volontiers compliquées de crises et parfois d'état de mal caractéristiques à l'EEG et aisées à distinguer. C'est aussi le cas de l'encéphalite spongiforme de la maladie de Creutzfeldt-Jakob (Fig. 7), qui peut cependant prendre une apparence focale initiale, l'aspect EEG étant celui d'une activité pseudo-périodique diffuse. Cliniquement, le diagnostic différentiel principal est représenté par les pseudoétats de mal psychogènes. Les caractéristiques cliniques sont généralement évocatrices, mais le contexte de l'urgence peut être à l'origine d'une mésinterprétation d'une activité clonique soutenue. L'EEG est alors normal, mais les artéfacts de mouvement peuvent totalement masquer l'activité électrique d'origine cérébrale. La normalité du tracé entre deux myogrammes/mécanogrammes, l'absence d'ondes lentes postcritiques seront évocatrices d'une origine psychogène. L'existence d'anomalies EEG

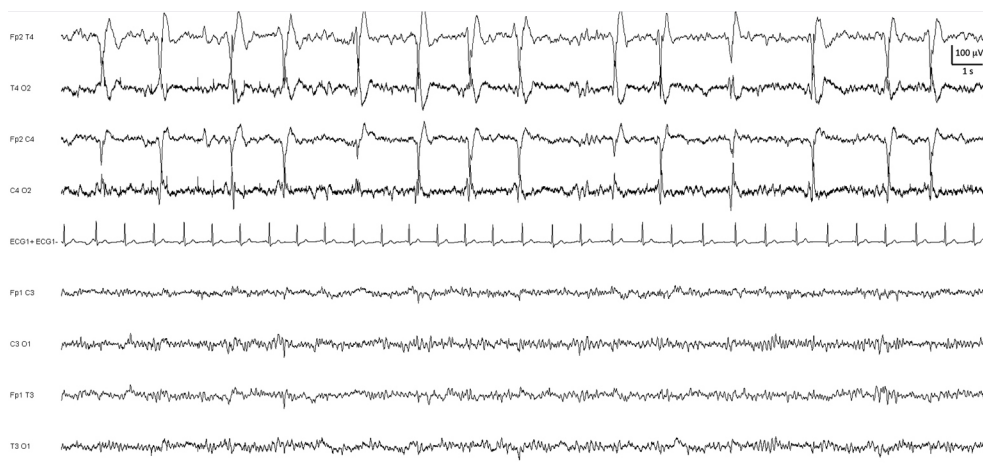


Fig. 17 *Periodic lateralized epileptiform discharges* (PLEDs) frontotemporaux droits émaillant l'évolution d'un gliome frontal droit évolutif. Montage longitudinal à huit électrodes

intercritiques ne doit pas remettre en cause le diagnostic, une proportion significative de patients authentiquement épileptiques pouvant présenter des crises psychogènes : jusqu'à 20 % des patients souffrant de crises psychogènes non épileptiques ont été pris en charge en réanimation pour un pseudo-état de mal, exceptionnellement initialement diagnostiqué comme tel [47] et volontiers récidivant [48].

Suivi de l'état de mal épileptique

Si l'EEG est un outil précieux pour le diagnostic des états de mal épileptiques, il ne doit pas retarder l'instauration du traitement lorsque le diagnostic peut être établi cliniquement et il reste fondamental dans la prise en charge thérapeutique et le suivi. Les antiépileptiques utilisés pour traiter les états de mal sont volontiers sédatifs, rendant complexe l'identification de troubles de conscience liés à l'activité épileptique, d'autant plus que l'activité convulsive peut volontiers céder, alors que l'état de mal persiste, au moins électriquement, situation dont la fréquence est évaluée à 48 % des patients pour les crises électriques et à 14 % pour les états de mal larvés [49]. Il est ainsi utile d'évaluer les effets du traitement par l'EEG, tant pour vérifier le contrôle immédiat des décharges épileptiques dans les 24 heures suivant l'instauration du traitement, que lors d'allègements thérapeutiques. La persistance d'un état de mal électrique double la mortalité et doit donc être activement recherchée [50]. L'EEG permet par ailleurs de guider le traitement des états de mal réfractaires nécessitant le recours à des sédatifs anesthésiques (thiopen-

tal, propofol). Ces substances induisent un état de BS dose-dépendant qui sera évalué par l'EEG. Le bon renseignement des substances administrées est ainsi fondamental pour l'analyse du tracé. Il a été proposé d'induire un tel état de suppression *burst*, voire un état de tracé totalement nul, durant 24 heures [51], bien que cette attitude ne soit pas universelle. L'interprétation des bouffées d'activités lors du tracé de suppression *burst* est par ailleurs délicate, la reprise d'activité entre deux silences étant très aiguë, sans pour autant représenter une activité épileptique. Le suivi par EEG de la prise en charge dépend ensuite de la situation clinique. Une surveillance étroite, voire quotidienne, est licite lorsque l'état de mal n'est pas contrôlé ou dans le suivi initial d'un état de mal convulsif. Il peut également être proposé en cas d'allègements thérapeutiques. Dans ces circonstances, un monitoring EEG peut s'avérer précieux [52]. Un monitoring EEG pourrait également se justifier en surveillance systématique d'agressions cérébrales aiguës, du fait que des événements épileptiques transitoires, infracliniques, sont rapportés chez près d'un patient sur cinq [20] (cf. ci-dessus : lésions).

Crises épileptiques

L'EEG est par ailleurs fondamental pour le diagnostic de lésions épileptogènes responsables de crises focales s'exprimant entre les crises par une activité interictale sous la forme de pointes et pointes-ondes focales (Fig. 18). Dans le cadre des épilepsies généralisées, des anomalies interictales ou des crises diffuses sont caractéristiques (Fig. 19).

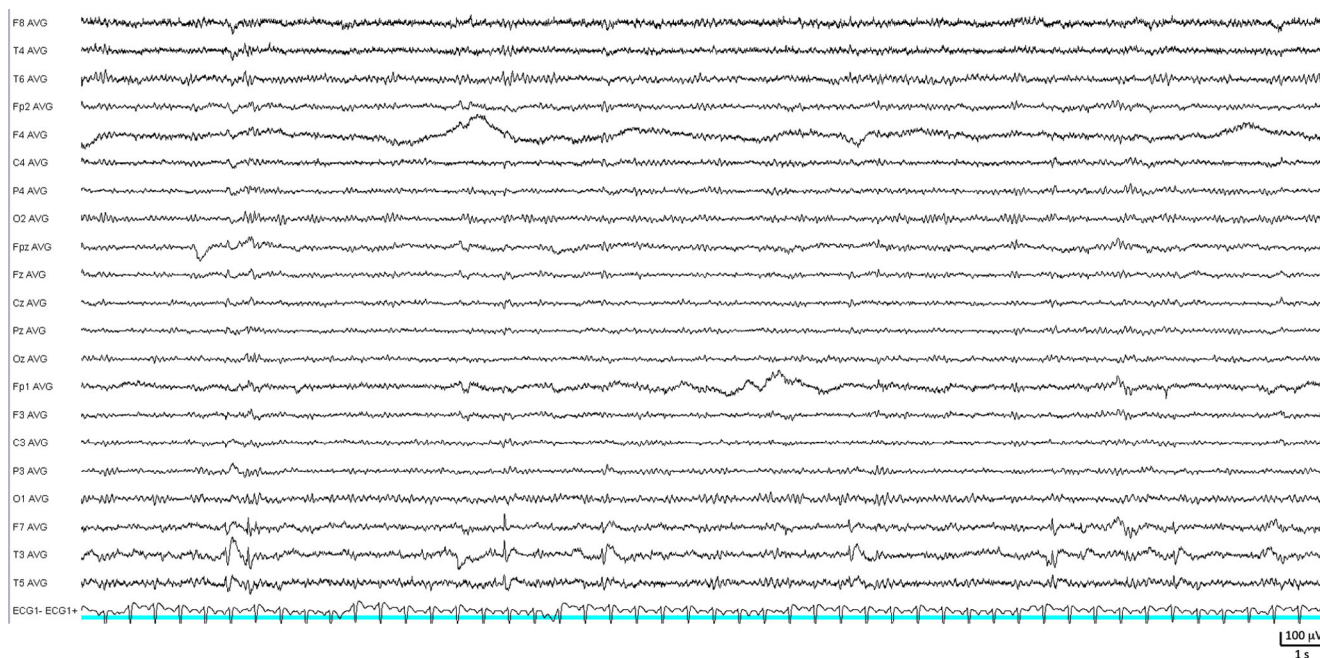


Fig. 18 Pointes-ondes interictales temporales gauches symptomatiques d'une sclérose hippocampique. Montage référentiel à 21 électrodes

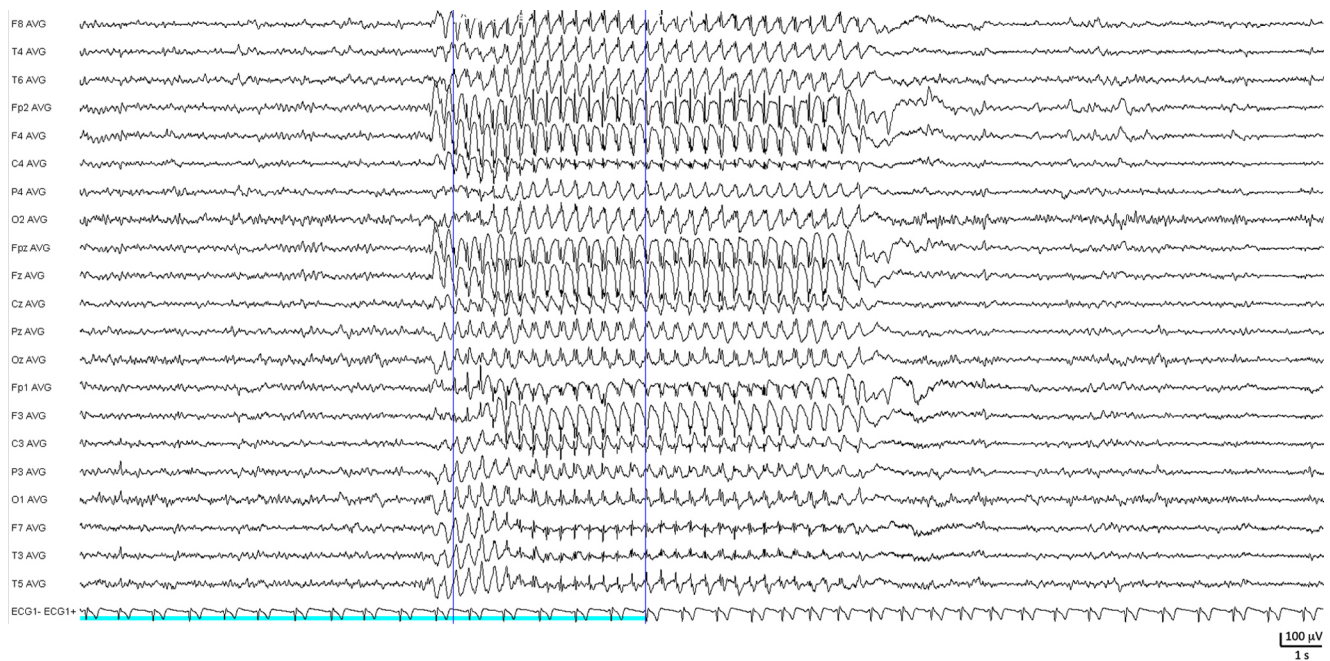


Fig. 19 Salve de pointes-ondes généralisées à 3 Hz, bilatérales, symétriques et synchrones associées à une crise d'absence. Montage référentiel à 21 électrodes

Encéphalopathies métaboliques

L'EEG est un outil de choix de diagnostic et d'orientation étiologiques vers une encéphalopathie métabolique et notamment hépatique, d'évaluation de sa profondeur et de son évolution. Le support métabolique énergétique des neurones est finement régulé du fait de stocks limités et implique les astrocytes en interface entre les neurones et le secteur plasmatique. La plupart des désordres métaboliques s'exprimeront ainsi rapidement sur l'EEG, qu'ils perturbent l'apport énergétique ou le fonctionnement astrocytaire.

L'encéphalopathie hépatique est liée à l'exposition cérébrale à des dérivés protéiques nitrogénés toxiques (ammonium, produits du métabolisme de la glutamine, alpha-cétoglutarate) du fait d'une dysfonction hépatique, qu'il s'agisse d'un shunt portocave ou d'une insuffisance hépatocellulaire. Son expression EEG est caractéristique. Elle comporte un ralentissement à prédominance antérieure et labile, corrélé à l'hyperammoniémie [53], mais mal corrélé à la vigilance et aux performances cognitives. Mais elle se caractérise avant tout par l'émergence d'ondes triphasiques [54] (Figs 6, 13) définies comme un complexe lent comportant typiquement trois ondes : la première étant négative (vers le haut par convention), peu ample, la deuxième, opposée, s'étendant amplement vers le bas et pouvant parfois prendre un aspect très pointu (sans signification épileptique), et la troisième, négative et souvent lente. Leur amplitude est importante, de 75 à 250–300 μV . Leur durée est de quelques centaines de millisecondes. Leur localisation est diffuse, au

moins bilatérale, à prédominance antérieure. Ces ondes triphasiques sont volontiers regroupées en séquence où elles se succèdent typiquement toutes les 1,5 à 3 secondes et peuvent, dans les cas sévères, couvrir l'ensemble du tracé. Leur émergence est très dépendante de l'état de vigilance. Ainsi, elles sont volontiers soit contrôlées par une stimulation améliorant la vigilance, mais peuvent parfois apparaître sous l'effet des stimulations. Elles sont réputées disparaître lors du sommeil.

La classification EEG des encéphalopathies hépatique fait apparaître cinq grades :

- grade 1 : alpha prédominant, mais irrégulier, fluctuant ;
- grade 2 : thêta prédominant, bien réactif ; éventuelles bouffées delta et ondes triphasiques ;
- grade 3 : delta prédominant variablement réactif et ondes triphasiques ;
- grade 4 : delta monomorphe à 1–2 Hz, non réactif, continu (4a) ou discontinu (4b) ;
- grade 5 : tracé isoélectrique.

Les ondes triphasiques peuvent prendre un aspect aigu et devront être différenciées d'un état de mal épileptique par leurs caractéristiques dynamiques décrites ci-dessus. Les encéphalopathies hépatiques peuvent cependant s'accompagner de crises épileptiques. Ces ondes triphasiques sont évocatrices du diagnostic d'encéphalopathie hépatique, mais peuvent aussi s'observer dans d'autres troubles métaboliques, dans les encéphalopathies postanoxiques, dans les intoxications au lithium, au valproate, aux céphalosporines de troisième génération...

Les hypoglycémies ralentissent variablement l'EEG, sans bonne corrélation avec la glycémie et la vigilance et peuvent s'accompagner de crises épileptiques. Les hyperglycémies s'expriment peu sur l'EEG, sauf en cas de coma hyperglycémique ralentissant considérablement l'EEG et d'hyperglycémie sans cétose à l'origine de nombreuses crises focales et d'anomalies épileptiques sur l'EEG.

L'insuffisance rénale aiguë se traduit de manière variable par un ralentissement du rythme alpha, des bouffées thêta généralisées ou à prédominance antérieure, des figures épileptiformes et tend à s'améliorer lors du sommeil. Des ondes triphasiques peuvent être observées. L'insuffisance rénale chronique se traduit plutôt par un ralentissement très variable, une altération des graphoéléments du sommeil et une photosensibilité, c'est-à-dire une synchronisation épileptiforme aux stimulations lumineuses.

Les hypocalcémies se traduisent par un ralentissement diffus, une surcharge lente antérieure et sont volontiers associées à des anomalies épileptiques. L'hypercalcémie ralentit globalement, ou avec une prédominance antérieure, l'EEG. L'hyponatémie ralentit globalement l'EEG (Fig. 3).

La carence en vitamine B1, dans le cadre de l'encéphalopathie de Gayet-Wernicke ralentit le rythme alpha, puis induit un rythme thêta, puis delta. La carence en vitamine B6 produit volontiers des pointes. La carence en vitamine PP ralentit de manière diffuse l'EEG en cas de pellagre.

L'insuffisance surrénalienne ralentit l'EEG alors que les hypercorticismes ont peu d'effet. Dans le cadre des désordres hypophysaires, la nécrose hypophysaire du post-partum (syndrome de Sheehan) induit une activité thêta-delta diffuse.

L'hyperthyroïdie induit une accélération de la fréquence du rythme alpha et est associée, en cas de thyrotoxicose, à des bouffées antérieures pouvant prendre l'aspect d'ondes triphasiques. L'hypothyroïdie produit des activités lentes et peu voltées. Des ondes triphasiques ont aussi été décrites dans le coma myxœdémateux. La porphyrie aiguë intermittente est associée à des signes EEG lors des troubles neurologiques centraux : ralentissement thêta-delta, parfois asy-

métrique et figures épileptiques sous la forme de pointes, pointes-ondes et crises dans 20 % des cas.

Encéphalopathies toxiques

De nombreux toxiques à tropisme cérébral peuvent induire une encéphalopathie avec une expression EEG évocatrice, mais les psychotropes peuvent altérer l'EEG en dehors du contexte de surdosage et d'une encéphalopathie (Tableau 1). Globalement, les substances à effet potentiateur GABAergique, anxiolytiques ou hypnotiques de type benzodiazépinique ou barbiturique, et anesthésiques à faible dose, favorisent l'émergence d'activités rapides et peu voltées, de fréquence bêta ou au-delà, à prédominance antérieure ou diffuse, nommées rythmes rapides d'origine médicamenteuse. À dose élevée, les barbituriques (et les psychotropes à effet dépressur de l'activité cérébrale) entraînent graduellement : une dissolution du rythme alpha et des bouffées thêta surimposées, puis une activité lente prédominante surchargée de rythmes à 10–16 Hz à prédominance antérieure, puis survient une disparition des activités rapides avec activité delta diffuse et parfois des paroxysmes triphasiques transitoires, suivie par un tracé de BS, puis par un silence électrique. À doses élevées, les benzodiazépines induisent un ralentissement diffus mêlé d'activités rapides.

Les neuroleptiques sédatifs ralentissent l'EEG, alors que les neuroleptiques non sédatifs tendent aussi à renforcer les activités rapides. Les intoxications aux neuroleptiques induisent un ralentissement et des décharges épileptiques, notamment pour la clozapine.

Les antidépresseurs inhibiteurs de recapture de la sérotonine ne modifient pas le tracé EEG, alors que les antidépresseurs tricycliques ralentissent l'activité de fond tout en produisant des fréquences tant rapides que lentes. En cas d'intoxication, une activité diffuse à 8–10 Hz peu réactive et des anomalies épileptiques apparaissent.

Classe de substance	Synchronisation	Delta/Thêta	Alpha 8–13 Hz	Bêta 13–20 Hz	Bêta > 20 Hz
Neuroleptiques					
Sédatifs	+	++	–	–	+
Non sédatifs	0	0	–	++	+
Antidépresseurs	–	+	–	0	–
Psychostimulants					
Type LSD	–	–	+	+	+
Amphétamine	–	–	–	+	+
Anxiolytiques	–	0	–	++	++
Hypnotiques	+	++	–	++	++
Nootropes	0	–	+	+	+

Les intoxications au lithium se caractérisent par un ralentissement diffus (parfois focal) et surtout des anomalies paroxystiques sous forme de pointes et d'ondes triphasiques (Fig. 20). L'EEG est assez bien corrélé aux taux plasmatiques, mais évolue plus lentement en trois à quatre semaines.

Le baclofène induit en cas d'intoxication des décharges rythmiques plus ou moins latéralisées et des activités épileptiques. Il peut aboutir à un tracé de suppression *burst*.

Les substances psychostimulantes (LSD, amphétamines, cocaïne) tendent à renforcer les activités rapides.

Le valproate de sodium peut induire essentiellement, en cas de titration rapide, une encéphalopathie dose-dépendante se caractérisant sur l'EEG par un ralentissement diffus à prédominance antérieure, mais surtout par des ondes triphasiques. De telles encéphalopathies ont aussi été décrites pour d'autres antiépileptiques : gabapentine, tiagabine, topiramate.

Enfin, des encéphalopathies sont décrites pour des céphalosporines de troisième génération, essentiellement au cefépime (Fig. 21). Elles se traduisent par un ralentissement et des ondes triphasiques volontiers envahissantes, à prédominance postérieure et surviennent essentiellement en cas d'insuffisance rénale sévère.

Encéphalites infectieuses

Les encéphalites infectieuses peuvent s'accompagner d'expression EEG évocatrice. C'est principalement le cas des

encéphalites herpétiques, dont l'EEG est un critère diagnostique majeur concourant à la précocité du diagnostic et de l'instauration thérapeutique. Les premières heures se caractérisent par un ralentissement, volontiers important, de topographie élective temporale, asymétrique. Entre j2 et j6 apparaît la signature pathognomonique, sous la forme d'une activité périodique focale à périodicité courte. Il s'agit d'ondes mono- ou diphasiques, à front raide, de grande amplitude, de longue durée (1–1,5 s), pseudopériodiques (2–4/s) (Fig. 8). Leur morphologie est variable, mais stable chez un sujet donné. Elles prédominent en temporal et ne sont pas permanentes. L'évolution se fait vers une diffusion secondaire, puis une disparition vers j15 du fait d'une nécrose. Les autres encéphalites virales périveineuses peuvent présenter une traduction EEG bruyante sous forme d'un ralentissement prononcé, de foyers lents. Les méningites purulentes produisent des ondes lentes généralisées et parfois des anomalies épileptiques. Les méningites tuberculeuses sont associées à des anomalies particulièrement lentes.

Encéphalopathies dysimmunitaires et paranéoplasiques

Le cadre des encéphalites limbiques comprend un groupe d'affections associant épilepsie, troubles cognitifs à prédominance mnésique et troubles psychiatriques, dont l'étiologie est principalement paranéoplasique ou dysimmunitaire. Outre l'IRM cérébrale, l'analyse du liquide cébrospinal, la

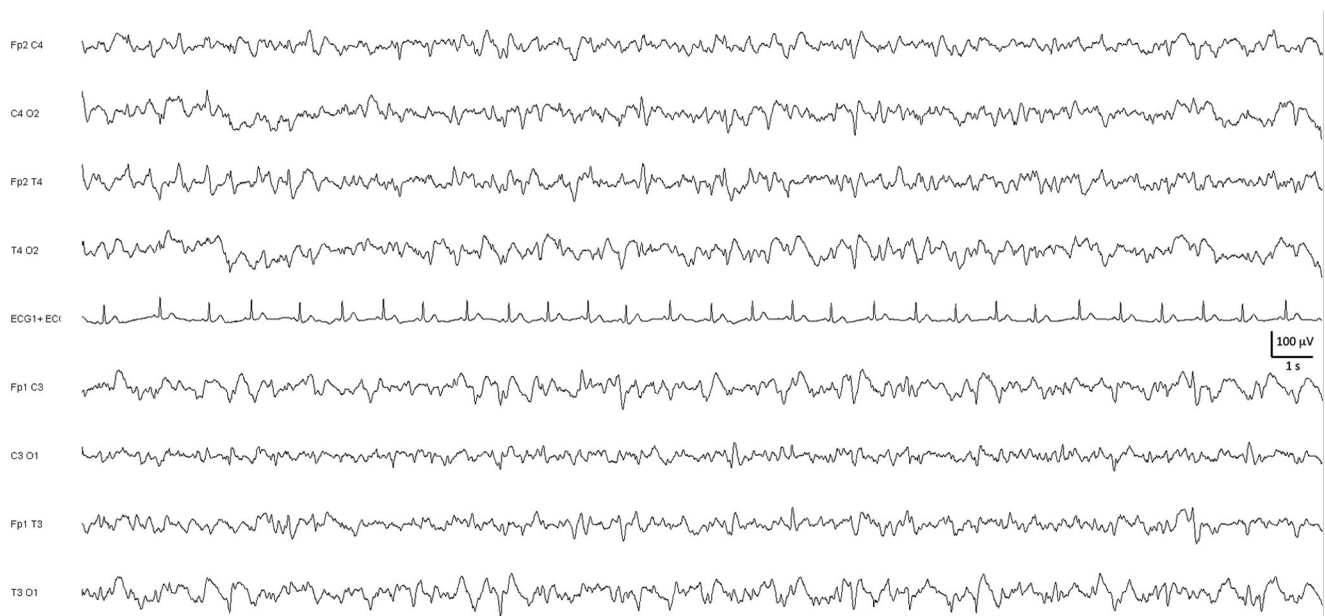


Fig. 20 Encéphalopathie toxique par surdosage en lithium caractérisée par un ralentissement global et des figures triphasiques. Montage longitudinal à huit électrodes

mise en évidence d'autoanticorps neuronaux, des profils EEG particuliers permettront d'aboutir au diagnostic.

Les encéphalites limbiques [55] à autoanticorps intracellulaires onconeuronaux (Ac-anti-Hu [ANNA1], CV2 [CRMP5], Amphiphysin, Ri [ANNA2], Yo [PCA1], Ma2 [Ta]) en sont l'illustration historique et comportent des anomalies EEG

dans 82 % des cas, dont 50 % sont des anomalies épileptiques [56]. Les encéphalopathies à Ac-anti-Hu sont caractéristiques. Elles comportent [57] un EEG anormal dans 85,7 % des cas, sous forme d'un foyer lent (53,6 %), d'anomalies épileptiques (42,9 %) (Fig. 22), de PLEDs (14,3 %), de crises épileptiques (14,3 %) ou d'épilepsie partielle continue (7,1 %).

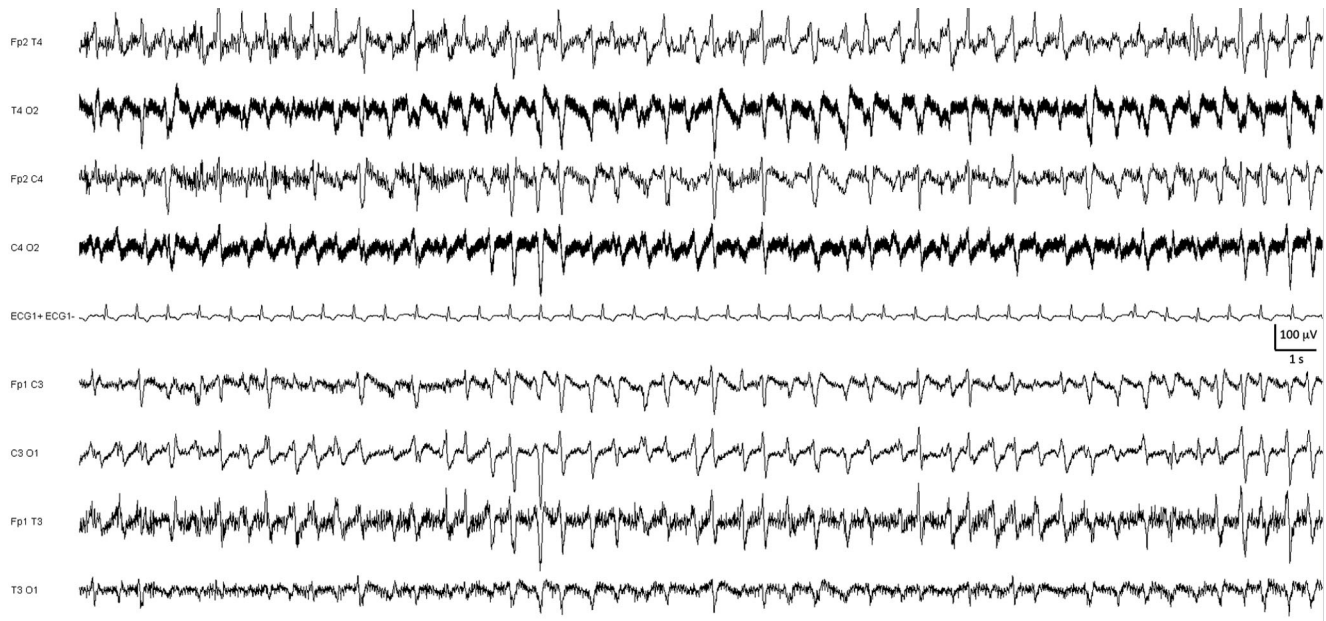


Fig. 21 Encéphalopathie toxique par surdosage en cefépime dans le contexte d'une insuffisance rénale, caractérisée d'abondantes figures triphasiques aiguës diffuses. Montage longitudinal à huit électrodes

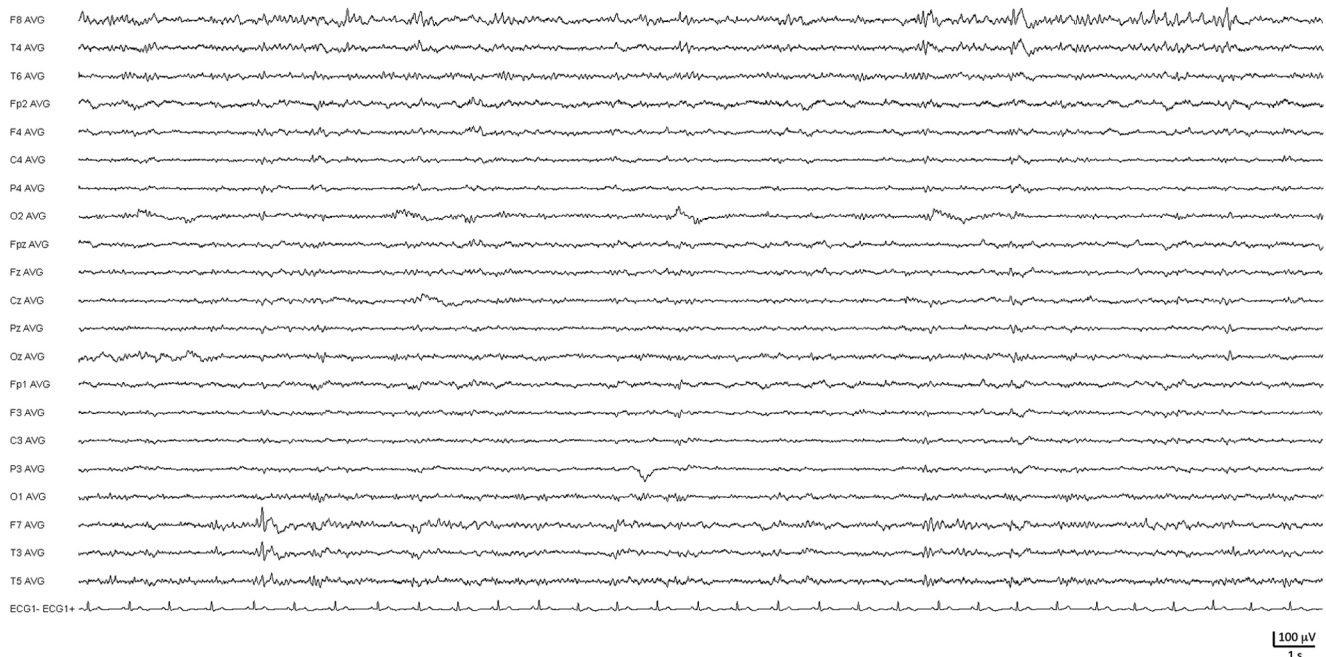


Fig. 22 Encéphalite limbique s'exprimant sous forme de pointes épileptiques bitemporales asynchrones. Montage référentiel à 21 électrodes

Les encéphalites à autoanticorps antirécepteur NMDA du glutamate sont d'individualisation plus récente [58], mais semblent fréquentes [59]. Indépendamment des symptômes psychiatriques et des mouvements anormaux, les manifestations épileptiques sont fréquentes, retrouvées chez 76 à 82 % des adultes [59,60]. Les anomalies EEG sont habituelles, affectant 80 à 100 % des patients [59–62]. Un ralentissement plus souvent généralisé que focal est le plus souvent noté. Des crises surviennent dans 50 à 60 % des cas, purement électriques dans 39 % des cas. Un pattern spécifique a été identifié récemment : les *extreme delta brush* [62]. Il s'agit de la combinaison d'activité delta (< 4 Hz) continue, surmontée d'activités rapides (20–30 Hz), bilatérales symétriques, synchrones, à prédominance antérieure, permanentes (d'un EEG à l'autre et quel que soit l'état de vigilance) tant que le patient ne s'améliore pas. Elles sont retrouvées chez 30 % des patients et ont plutôt un pronostic péjoratif, leur présence étant associée à un allongement de la durée d'hospitalisation et à un moins bon pronostic fonctionnel. Elles ne dépendent cependant pas de l'âge, de l'existence d'une épilepsie, de la cause (notamment de la présence d'un tératome ovarien) ou d'anomalies du LCS.

Les encéphalites à autoanticorps anti-LG1 [63,64] sont associées à une épilepsie dans 82 à 96 % des cas. L'expression initiale, sous forme de crises d'allure dystonique brachiofaciales ou de myoclonies, présente une expression EEG très aléatoire. Durant l'évolution, des crises focales d'allure temporelle sont présentes dans 79 % des cas. Les encéphalites à autoanticorps antirécepteur AMPA du glutamate [65] sont associées à des crises dans 40 % des cas et à des anomalies lentes temporelles uni- ou bilatérales dans 60 % des cas. Les encéphalites à autoanticorps antirécepteur de type B au GABA [66,67] s'associent à une épilepsie dans 80 % des cas, volontiers inaugurale, volontiers temporelle et à des états de mal. L'EEG n'est presque jamais normal, montrant des crises temporelles, des pointes ou des ondes lentes temporelles dans 75 % des cas et un ralentissement diffus dans 17 % des cas. Des PLEDs ont été décrits. Les encéphalites à autoanticorps antirécepteur de type A au GABA [68] s'expriment dans 50 % des cas par un tableau d'encéphalite limbique avec crises ou état de mal et montrent sur l'EEG les crises ou des anomalies généralisées périodiques. Les encéphalomyélites progressives avec rigidité et myoclonies associées aux anticorps antirécepteur à la glycine [69] peuvent aussi s'exprimer par un tableau d'encéphalite limbique avec épilepsie. L'EEG montre un ralentissement dans 52 % des cas et des anomalies épileptiques focales dans 15 % des cas. L'encéphalite à anticorps *antidipeptidyl-peptidase-like protein-6* (DPPX) [70] s'exprime par une agitation, des myoclonies, des crises épileptiques (généralisées) ou un sursaut pathologique et comporte sur l'EEG un ralentissement diffus ou des PLEDs.

Conclusion

Quelles techniques d'enregistrement électrophysiologique de l'encéphale à l'avenir ?

L'EEG est une technique ancienne d'évaluation de la dynamique des activités cérébrales, mais reste irremplaçable pour le diagnostic des comas, de l'épilepsie et des encéphalopathies métaboliques ou toxiques, notamment lorsque l'état du patient ne permet pas une évaluation neurologique dépendant de sa participation, comme souvent en milieu réanimatoire, à condition que les renseignements cliniques, biologiques et les substances administrées soient transmis au médecin interpréteur. La technique de recueil des champs électriques à la surface du scalp reste limitante, car le signal est de faible amplitude et volontiers contaminé par d'autres sources électriques, si bien qu'aucun saut technologique n'est attendu à court terme pour son enregistrement. En revanche, l'analyse du signal numérique doit continuer à se renforcer en monitoring continu, en développant des outils pertinents visant à extraire des données pertinentes et fiables quant à l'état de vigilance, spontané ou sous l'effet des substances, à la détection de souffrances cérébrales lésionnelles ou fonctionnelles. Améliorer le développement technique de la vidéo, afin qu'elle puisse être synchronisée au tracé EEG permettrait de rapporter de manière avérée certaines myoclonies à une origine corticale. Les signaux EEG pourraient aussi représenter une fenêtre sur le cerveau inconscient et permettre d'adapter des protocoles de communication ou d'évaluation de la souffrance du patient.

Remerciements GH remercie chaleureusement Paule Haze-mann pour son apprentissage de l'EEG dans un jardin printanier et Jacqueline Landau et Henri Asséo, qui font de nos sessions EEG un inmanquable voyage, bien qu'en sous-sol. NK remercie Roger Yves Tran Dinh pour sa transmission poétique de la lecture EEG.

Liens d'intérêts : G. Huberfeld et N. Kubis déclarent ne pas avoir de lien d'intérêt.

Références

1. Shannon CE (1949) Communication in the presence of noise. *Proceedings of the IEEE*, 86, n° 2, February 1998
2. Ferree TC, Clay MT, Tucker DM (2001) The spatial resolution of scalp EEG. *Neurocomputing* 38–40:1209–16
3. Tanaka N, Stufflebeam SM (2014) Clinical application of spatio-temporal distributed source analysis in presurgical evaluation of epilepsy. *Front Hum Neurosci* 8:62
4. André-Obadia N, Sauleau P, Cheliout-Heraut F, et al (2014) French guidelines on electroencephalogram. *Neurophysiol Clin* 44:515–612
5. Rosenberg SD, Perin B, Michel V, et al (2015) EEG in adults in the laboratory or at the patient's bedside. *Neurophysiol Clin* 45:19–37

6. Mountcastle VB (1998) *Perceptual neuroscience: the cerebral cortex*. MA: Harvard University Press
7. Bullock TH (1997) Signals and signs in the nervous system: the dynamic anatomy of electrical activity is probably information-rich. *Proc Natl Acad Sci* 94:1–6
8. Kirschstein T, Köhling R (2009) What is the source of the EEG? *Clin EEG Neurosci* 40:146–9
9. Buzsáki G, Anastassiou CA, Koch C (2012) The origin of extracellular fields and currents — EEG, ECoG, LFP and spikes. *Nat Neurosci* 13:407–20
10. Herman ST, Abend NS, Bleck TP, et al (2015) Consensus statement on continuous EEG in critically ill adults and children, part I: indications. *J Clin Neurophysiol* 32:87–95
11. Sutter R, Stevens RD, Kaplan PW (2013) Continuous electroencephalographic monitoring in critically ill patients: indications, limitations, and strategies. *Crit Care Med* 41:1124–32
12. Herman ST, Abend NS, Bleck TP, et al (2015) Consensus statement on continuous EEG in critically ill adults and children, part II: personnel, technical specifications, and clinical practice. *J Clin Neurophysiol* 32:96–108
13. Friberg H, Westhall E, Rosén I, et al (2013) Clinical review: continuous and simplified electroencephalography to monitor brain recovery after cardiac arrest. *Crit Care* 17:233
14. Crespel A, Gélisse P (2005) *Atlas délectroencéphalographie — Tome I*. John Libbey Eurotext
15. Vespignani H (2003) *L'EEG*. John Libbey Eurotext
16. Plum F, Posner JB (1982) *Diagnosis of stupor and coma*. Oxford University Press, USA
17. Hockaday JM, Potts F, Epstein E, et al (1965) Electroencephalographic changes in acute cerebral anoxia from cardiac or respiratory arrest. *Electroencephalogr Clin Neurophysiol* 18:575–86
18. Synek VM (1988) Prognostically important EEG coma patterns in diffuse anoxic and traumatic encephalopathies in adults. *J Clin Neurophysiol* 5:161
19. Sutter R, Kaplan PW (2013) Neuroimaging correlates of acute encephalopathy. *J Clin Neurophysiol* 30:517–25
20. Jordan KG (1995) Neurophysiologic monitoring in the neuroscience intensive care unit. *Neurol Clin* 13:579–626
21. Claassen J, Mayer SA, Kowalski RG, et al (2004) Detection of electrographic seizures with continuous EEG monitoring in critically ill patients. *Neurology* 62:1743–8
22. Vespa PM, O'Phelan K, Shah M, et al (2003) Acute seizures after intracerebral hemorrhage: a factor in progressive midline shift and outcome. *Neurology* 60:1441–6
23. Claassen J, Jetté N, Chum F, et al (2007) Electrographic seizures and periodic discharges after intracerebral hemorrhage. *Neurology* 69:1356–65
24. Vespa PM, Nuwer MR, Nenov V, et al (1999) Increased incidence and impact of nonconvulsive and convulsive seizures after traumatic brain injury as detected by continuous electroencephalographic monitoring. *J Neurosurg* 91:750–60
25. Vespa PM, Miller C, McArthur D, et al (2007) Nonconvulsive electrographic seizures after traumatic brain injury result in a delayed, prolonged increase in intracranial pressure and metabolic crisis. *Crit Care Med* 35:2830–6
26. Velly L, Pellegrini L, Bruder N (2012) EEG in intensive care unit: which indications, which material? *Ann Fr Anesth Reanim* 31:e145–e53
27. Crepeau AZ, Rabinstein AA, Fugate JE, et al (2013) Continuous EEG in therapeutic hypothermia after cardiac arrest: prognostic and clinical value. *Neurology* 80:339–44
28. Milani P, Malissin I, Tran-Dinh YR, et al (2014) Prognostic EEG patterns in patients resuscitated from cardiac arrest with particular focus on Generalized Periodic Epileptiform Discharges (GPEDs). *Neurophysiol Clin* 44:153–64
29. San-Juan OD, Chiappa KH, Costello DJ, Cole AJ (2009) Periodic epileptiform discharges in hypoxic encephalopathy: BiPLEDs and GPEDs as a poor prognosis for survival. *Seizure* 18:365–8
30. Pell JP, Sirel JM, Marsden AK, et al (2003) Presentation, management, and outcome of out of hospital cardiopulmonary arrest: comparison by underlying aetiology. *Heart* 89:839–42
31. Nolan JP, Neumar RW, Adrie C, et al (2008) Post-cardiac arrest syndrome: epidemiology, pathophysiology, treatment, and prognostication. A Scientific Statement from the International Liaison Committee on Resuscitation; the American Heart Association Emergency Cardiovascular Care Committee; the Council on Cardiovascular Surgery and Anesthesia; the Council on Cardiopulmonary, Perioperative, and Critical Care; the Council on Clinical Cardiology; the Council on Stroke. *Resuscitation* 79:350–79
32. Oddo M, Rossetti AO (2014) Early multimodal outcome prediction after cardiac arrest in patients treated with hypothermia. *Crit Care Med* 42:1340–7
33. Rossetti AO, Oddo M, Logroscino G, Kaplan PW (2010) Prognostication after cardiac arrest and hypothermia: a prospective study. *Ann Neurol* 67:301–7
34. Bauer G, Trinka E (2010) Nonconvulsive status epilepticus and coma. *Epilepsia* 51:177–90
35. Navarro V, Engrand N, Gélisse P (2009) Place de l'électroencéphalogramme dans l'état de mal épileptique. *Rev Neurol* 165:328–37
36. Crespel A, Gélisse P, Bureau M, Genton P (2006) *Atlas d'électroencéphalographie, tome 2*. John Libbey Eurotext
37. Chapman MG, Smith M, Hirsch NP (2001) Status epilepticus. *Anaesthesia* 56:648–59
38. Treiman DM (2006) Generalized convulsive status epilepticus. In: CG W, Treiman DM (eds) *Status Epilepticus. Mechanisms and management*. MIT Press, Cambridge Massachusetts, pp 55–68
39. Michelle B, Pierre G, Charlotte D (2012) *Epileptic Syndromes in Infancy, Childhood and Adolescence — 5th edition*. John Libbey Eurotext
40. Thomas P (2000) États de mal épileptiques à symptomatologie confusionnelle. *Neurophysiol Clin* 30:147–54
41. Towne AR, Waterhouse EJ, Boggs JG, et al (2000) Prevalence of nonconvulsive status epilepticus in comatose patients. *Neurology* 54:340–5
42. Young GB, Jordan KG, Doig GS (1996) An assessment of nonconvulsive seizures in the intensive care unit using continuous EEG monitoring: an investigation of variables associated with mortality. *Neurology* 47:83–9
43. Shafi MM, Westover MB, Cole AJ, et al (2012) Absence of early epileptiform abnormalities predicts lack of seizures on continuous EEG. *Neurology* 79:1796–801
44. Pohlmann-Eden B, Hoch DB, Cochius JI, Chiappa KH (1996) Periodic lateralized epileptiform discharges — a critical review. *J Clin Neurophysiol* 13:519
45. García-Morales I, García MT, Galán-Dávila L, et al (2002) Periodic lateralized epileptiform discharges: etiology, clinical aspects, seizures, and evolution in 130 patients. *J Clin Neurophysiol* 19:172
46. Dunand AC, Jallon P (2002) Pseudoperiodic and paroxysmal electroencephalographic activities. *Neurophysiol Clin* 32:2–37
47. Ben Hamouda I, Adam C, Baulac M, Navarro V (2005) Pseudoepilepticus styfus: a study of 13 cases. *Epilepsia* 46:337
48. Howell SJ, Owen L, Chadwick DW (1989) Pseudostatus epilepticus. *Q J Med* 71:507–19
49. DeLorenzo RJ, Waterhouse EJ, Towne AR, et al (1998) Persistent nonconvulsive status epilepticus after the control of convulsive status epilepticus. *Epilepsia* 39:833–40
50. Treiman DM, Meyers PD, Walton NY, et al (1998) A comparison of four treatments for generalized convulsive status epilepticus.

- Veterans Affairs Status Epilepticus Cooperative Study Group. *N Engl J Med* 339:792–8
51. Krishnamurthy KB, Drislane FW (1999) Depth of EEG suppression and outcome in barbiturate anesthetic treatment for refractory status epilepticus. *Epilepsia* 40:759–62
 52. Jaitly R, Sgro JA, Towne AR, et al (1997) Prognostic value of EEG monitoring after status epilepticus: a prospective adult study. *J Clin Neurophysiol* 14:326–34
 53. Kiloh LG, McComas AJ, Osselton JW (1972) Anatomy and physiology of the cerebral cortex. Kirjassa: Kiloh LG, McComas AJ ja Osselton JW, toim. *Clinical electroencephalography*. Butterworths, London
 54. Reginald G, Bickford HRB (1955) Hepatic coma: the electroencephalographic pattern. *J Clin Invest* 34:790–9
 55. Corsellis JA, Goldberg GJ, Norton AR (1968) “Limbic encephalitis” and its association with carcinoma. *Brain* 91:481–96
 56. Gultekin SH, Rosenfeld MR, Voltz R, et al (2000) Paraneoplastic limbic encephalitis: neurological symptoms, immunological findings and tumour association in 50 patients. *Brain* 123:1481–94
 57. Rudzinski LA, Pittock SJ, McKeon A, et al (2011) Extratemporal EEG and MRI findings in ANNA-1 (anti-Hu) encephalitis. *Epilepsy Res* 95:255–62
 58. Dalmau J, Tüzün E, Wu HY, et al (2007) Paraneoplastic anti-N-methyl-D-aspartate receptor encephalitis associated with ovarian teratoma. *Ann Neurol* 61:25–36
 59. Titulaer MJ, McCracken L, Gabilondo I, et al (2013) Treatment and prognostic factors for long-term outcome in patients with anti-NMDA receptor encephalitis: an observational cohort study. *Lancet Neurol* 12:157–65
 60. Irani SR, Bera K, Waters P, et al (2010) N-methyl-D-aspartate antibody encephalitis: temporal progression of clinical and paraclinical observations in a predominantly non-paraneoplastic disorder of both sexes. *Brain* 133:1655–67
 61. Dalmau J, Gleichman AJ, Hughes EG, et al (2008) Anti-NMDA-receptor encephalitis: case series and analysis of the effects of antibodies. *Lancet Neurol* 7:1091–8
 62. Schmitt SE, Pargeon K, Frechette ES, et al (2012) Extreme delta brush: a unique EEG pattern in adults with anti-NMDA receptor encephalitis. *Neurology* 79:1094–100
 63. Irani SR, Alexander S, Waters P, et al (2010) Antibodies to Kv1 potassium channel-complex proteins leucine-rich, glioma inactivated 1 protein and contactin-associated protein-2 in limbic encephalitis, Morvan’s syndrome and acquired neuromyotonia. *Brain* 133:2734–48
 64. Lai M, Huijbers MG, Lancaster E, et al (2010) Investigation of LGII as the antigen in limbic encephalitis previously attributed to potassium channels: a case series. *Lancet Neurol* 9:776–85
 65. Lai M, Hughes EG, Peng X, et al (2009) AMPA receptor antibodies in limbic encephalitis alter synaptic receptor location. *Ann Neurol* 65:424–34
 66. Lancaster E, Lai M, Peng X, et al (2010) Antibodies to the GABAB receptor in limbic encephalitis with seizures: case series and characterisation of the antigen. *Lancet Neurol* 9:67–76
 67. Höftberger R, Titulaer MJ, Sabater L, et al (2013) Encephalitis and GABAB receptor antibodies: novel findings in a new case series of 20 patients. *Neurology* 81:1500–6
 68. Petit-Pedrol M, Armangué T, Peng X, et al (2014) Encephalitis with refractory seizures, status epilepticus, and antibodies to the GABAA receptor: a case series, characterisation of the antigen, and analysis of the effects of antibodies. *Lancet Neurol* 13:276–86
 69. Carvajal-González A, Leite MI, Waters P, et al (2014) Glycine receptor antibodies in PERM and related syndromes: characteristics, clinical features and outcomes. *Brain* 137:2178–92
 70. Boronat A, Gelfand JM, Gresa-Arribas N, et al (2013) Encephalitis and antibodies to dipeptidyl-peptidase-like protein-6, a subunit of Kv4.2 potassium channels. *Ann Neurol* 73:120–8