

## Lymphome de Burkitt révélé par un « hyperwarburgisme »

### Burkitt Lymphoma revealed by “Hyperwarburgism”

N. Issa · J. Victor · T. Leguay · F. Camou

Reçu le 11 février 2016 ; accepté le 7 avril 2016  
© SRLF et Lavoisier SAS 2016

#### Introduction

L’hyperlactatémie est fréquente en réanimation au cours des états de choc ou dans les situations d’hypoxie aiguë. Elle peut exceptionnellement révéler une hémopathie. Nous rapportons le cas d’un patient de 73 ans admis pour troubles de la vigilance associés à une hyperlactatémie et à une hypoglycémie.

#### Observation

Un patient de 73 ans est admis en réanimation pour troubles de la vigilance d’aggravation rapide, polypnée et troubles métaboliques. Il présentait une altération de l’état général depuis deux semaines. Il avait comme principal antécédent une leucémie lymphoïde chronique stade A de Binet, en abstention thérapeutique. L’examen révélait un score de Glasgow à 11, une tachypnée à 24/min sans hypoxémie, une hépatosplénomégalie et une polyadénopathie déjà connues. L’hémogramme montrait une monocytose (3,87 G/L), une myélémie (estimée à 2 %) et une thrombopénie (81 G/L). Les gaz du sang artériel objectivaient une acidose (pH = 7,19) métabolique en rapport avec une hyperlactatémie (lactates >20 mmol/L). Il existait une hypoglycémie à 1,9 mmol/L sans insuffisance hépatocellulaire (augmentation isolée des transaminases à quatre fois la normale). Le dosage de lactate déshydrogénase (LDH) était à 3 066 U/L et celui de la *C reactive protein* (CRP) à 61 mg/L. La fonction rénale était normale. Les dosages d’insuline, de ses métabolites et de l’*insulin growth factor* (IGF) étaient normaux. Le scanner abdominal injecté montrait une hépatomégalie homogène (flèche hépatique mesurée à 19,7 cm), une splénomégalie

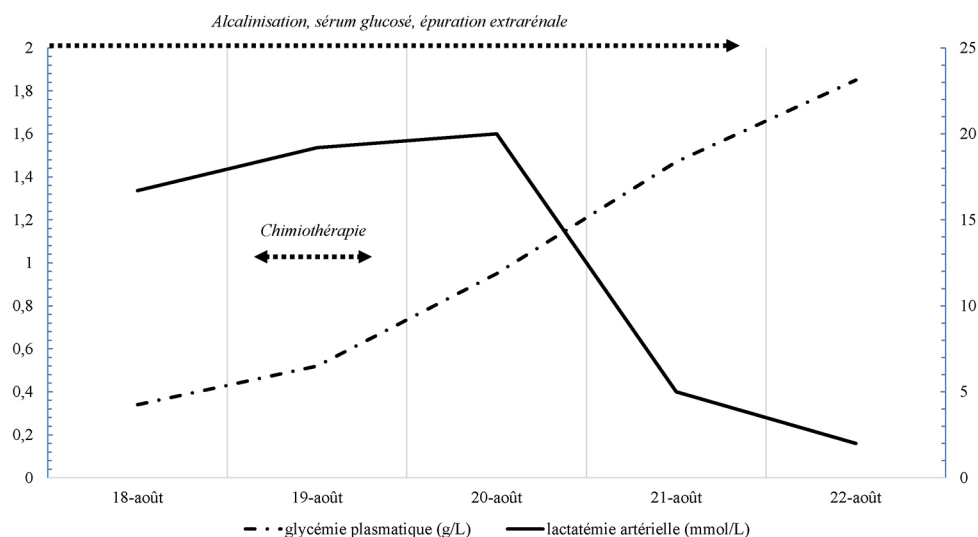
(14 cm de grand axe) et des adénopathies sous diaphragmatiques supracentimétriques non compressives. Le myélogramme révélait une infiltration blastique lymphoïde avec présence d’une translocation (8 ; 14). La détection du virus d’Epstein-Barr (EBV) par *polymerase chain reaction* (PCR) dans le sang était positive à 6 300 000 copies/mL, l’ensemble permettant de retenir le diagnostic de lymphome de Burkitt EBV-induit. La ponction lombaire et l’immunophénotypage des lymphocytes du liquide céphalorachidien confirmaient l’atteinte méningée. La sérologie du virus de l’immunodéficience humaine (VIH) était négative. Dans l’attente du diagnostic étiologique, le traitement symptomatique de l’acidose métabolique par alcalinisation (500 à 1000 mL de bicarbonates à 4,2 % par jour) et épuration extrarénale par hémofiltration veineuse continue (45 mL/kg/j de débit d’ultrafiltration) ainsi que de l’hypoglycémie par administration massive de sérum glucosé (6 à 10 ampoules de 10 mL de glucosé à 30 % et 1000 à 2000 mL de glucosé à 10 % par jour en plus de l’alimentation parentérale) ne permettaient ni l’amélioration de l’état clinique ni la correction des anomalies métaboliques. Dans les 24 heures suivant l’instauration de la chimiothérapie d’induction (R-CVP : Rituximab, Cyclophosphamide, Vincristine, Prednisolone) associée à une chimiothérapie intrathécale, l’état de vigilance s’est amélioré et les troubles métaboliques (hypoglycémie et hyper-lactatémie) se sont corrigés (Fig. 1). Six mois après les chimiothérapies d’induction puis de consolidation, le patient est actuellement en rémission complète.

#### Discussion

L’association d’une hyperlactatémie à une hypoglycémie peut être le mode de révélation exceptionnel d’une hémopathie lymphoïde. La mise en évidence d’une hyperlactatémie isolée en cas d’hémopathie est liée, dans la majorité des cas, à une hyperproduction de lactates (par métabolisme anaérobie et/ou anomalies du métabolisme aérobie) par les cellules tumorales associée à un défaut de clairance hépatique (infiltration tumorale) [1,2]. Plusieurs mécanismes peuvent être

N. Issa (✉) · J. Victor · F. Camou  
Service de réanimation médicale, hôpital Saint André, 1 rue Jean Burguet, F-33000 Bordeaux, France  
e-mail : nahema.issa@chu-bordeaux.fr

T. Leguay  
Service d’hématologie, groupe sud, CHU de Bordeaux



**Fig. 1** Évolution de la glycémie plasmatique et de la lactatémie artérielle au cours des cinq premiers jours de prise en charge

responsables d'hypoglycémies en cas d'affection maligne : insuffisance hépatocellulaire, production d'une substance insuline-like par les cellules tumorales, production d'auto-anticorps antirécepteur à l'insuline, consommation de glucose par les cellules cancéreuses [1,2]. Au début du xx<sup>e</sup> siècle, Otto Heinrich Warburg, médecin, physiologiste et biochimiste allemand dont les travaux sur la fermentation des cellules tumorales ont été récompensés par le prix Nobel de physiologie en 1931, a décrit une propriété cellulaire particulière par laquelle les cellules en phase de croissance métabolisent préférentiellement le glucose en lactate, indépendamment de la disponibilité en oxygène [3]. Cette propriété, encore appelée « effet Warburg » est aujourd'hui exploitée par la tomographie par émission de positons (TEP) au fluorodésoxyglucose marqué au fluor 18 dont le principe est de détecter les zones à forte croissance cellulaire concentrant le traceur glucosé (cas des cellules cancéreuses). En cas de croissance très rapide, des cellules malignes et de forte masse tumorale, cas du lymphome de Burkitt, le phénomène cellulaire se traduit par la survenue conjointe d'une hyperlactatémie et d'une hypoglycémie appelée « hyperwarburgisme ». Une mortalité de 73 % à 92 % est rapportée dans la littérature médicale en cas d'hyper-lactatémie survenant au cours d'une hémopathie lymphoïde. L'association à une hypoglycémie ne semble pas aggraver le pronostic [2]. Faute de consensus, la chimiothérapie est le traitement de choix de l'hyper-lactatémie par excès d'effet Warburg associée au lymphome. L'alcalinisation semble inefficace pour corriger l'acidose dans ce contexte. L'administration de sérum glucosé ne corrige pas la glycémie et aggrave les troubles métaboliques en augmentant la glycolyse anaérobie des cellules tumorales.

À notre connaissance, il s'agit du premier cas de rémission clinique prolongée d'un « hyperwarburgisme » révélant un lymphome de type Burkitt diagnostiqué et traité en réanimation.

## Conclusion

L'« hyperwarburgisme » est une manifestation rare pouvant révéler une hémopathie lymphoproliférative. Le diagnostic doit être évoqué en cas d'hyperlactatémie avec hypoglycémie. Seul le traitement spécifique de l'hémopathie, instauré sans retard, peut en améliorer le pronostic.

**Liens d'intérêts :** Les auteurs déclarent ne pas avoir de lien d'intérêt.

## Références

1. Glasheen JJ, Sorensen MD (2005) Burkitt's lymphoma presenting with lactic acidosis and hypoglycemia - a case presentation. *Leukemia & lymphoma* 46:281-3
2. Elhomsy GC, Eranki V, Albert SG, et al (2012) "Hyperwarburgism": a cause of asymptomatic hypoglycemia with lactic acidosis in a patient with non-Hodgkin's lymphoma. *The Journal of clinical endocrinology and metabolism* 97:4311-6
3. Otto AM (2016) Warburg effect(s)-a biographical sketch of Otto Warburg and his impacts on tumor metabolism. *Cancer Metab* 4:5