

Évolution favorable d'une acidose respiratoire aiguë compliquée d'une insuffisance ventriculaire droite sous oxygénothérapie nasale à haut débit

High-Flow Nasal Therapy Treatment's Favorable Outcome in Severe Respiratory Acidosis Associated with Acute Right Ventricular Failure

M. Bouchet · B. Langevin

Reçu le 3 juillet 2017 ; accepté le 6 décembre 2017
© SRLF et Lavoisier SAS 2018

Résumé Contexte : La ventilation non invasive (VNI) est le traitement de première ligne en cas d'acidose respiratoire (AR) aiguë. Si une insuffisance ventriculaire droite aiguë est associée, le régime de pression positive induit par la ventilation mécanique (VM) peut aggraver les conditions de charge du ventricule droit. L'oxygénothérapie à haut débit (OHD) est actuellement recommandée pour traiter les défaillances respiratoires aiguës hypoxiques. Une diminution de la capnie a été rapportée par certaines études.

Présentation du cas : Nous rapportons le cas d'une femme de 67 ans, aux antécédents d'insuffisance respiratoire chronique, qui a brutalement présenté une défaillance respiratoire mixte en lien avec une embolie pulmonaire proximale bilatérale. Du fait du cœur pulmonaire aigu associé, nous avons utilisé l'OHD plutôt que la VNI, considérant ce moyen de traitement comme présentant un moindre risque d'interactions cardiopulmonaires. L'effet positif était attendu à la fois sur l'hypoxie et l'hypercapnie.

Conclusions : L'OHD a permis une évolution favorable de l'AR dans une situation où la VM présentait un risque vital du fait d'une insuffisance ventriculaire droite aiguë.

Mots clés Oxygénothérapie à haut débit · Embolie pulmonaire · Acidose respiratoire · Pression positive expiratoire · Espace mort anatomique · Insuffisance cardiaque droite aiguë

Abstract Context: Non-invasive ventilation (NIV) is now the first-line treatment of acute respiratory acidosis (RA).

M. Bouchet (✉)
CHU de Saint-Eloi, 80, avenue Augustin-Fliche,
F-34090 Montpellier, France
e-mail : mbouchet@ymail.com

B. Langevin
CH Alès-Cévennes, 811, avenue du Docteur-Jean-Goubert,
F-30103 Alès, France

When acute right ventricular failure (ARVF) is associated to respiratory acidosis, hemodynamic variations due to positive pressure ventilation may worsen right cardiac output. High-flow nasal cannula (HFNC) is currently recommended to treat acute hypoxemic respiratory failure, but some studies reported that hypercapnic respiratory failure might be treated by HFNC.

Case presentation: We have reported the case of a 67-year-old woman with a history of chronic respiratory failure, who had suddenly developed an acute respiratory failure with hypercapnic acidosis due to bilateral pulmonary embolism. Because of associated ARVF, we did consider HFNC as a lower-risk treatment than NIV by reducing potential life-threatening cardiopulmonary interactions of positive pressure. We did expect improvement on both hypoxia and hypercapnia.

Conclusions: HFNC has provided a favorable outcome on respiratory acidosis in an unsafe indication of NIV due to compromised hemodynamic state.

Keywords High-flow nasal cannula · Pulmonary embolism · Respiratory acidosis · Positive end expiratory pressure · Respiratory dead space · Acute right heart failure

Présentation du cas

Actuellement, l'oxygénothérapie à haut débit (OHD) est utilisée dans le traitement des insuffisances respiratoires hypoxiques aiguës. Son fonctionnement pourrait néanmoins témoigner d'un certain travail ventilatoire, comme en témoigne l'émergence de certaines publications sur son utilisation dans les décompensations hypercapniques. Si la ventilation non invasive (VNI) est le traitement de référence des acidoses respiratoires (AR), l'OHD peut-elle apporter un bénéfice en cas de contre-indication temporaire ?

Une patiente de 67 ans est adressée aux urgences pour aggravation brutale d'une dyspnée. Elle se sait porteuse de bronchiectasies développées à la suite d'une infection infantile, n'a aucun autre antécédent connu, aucun suivi pneumologique, pas de traitement de fond, ne fume pas, mais boit occasionnellement. Depuis dix jours, elle rapporte une majoration de sa dyspnée, associée à une toux, de la fièvre (38,5°), mais sans modification du volume ni de l'aspect des crachats. Une semaine de traitement associant ceftriaxone et corticoïdes n'a apporté aucune amélioration.

À l'arrivée aux urgences, la patiente est en détresse respiratoire (fréquence respiratoire : 35/min, SpO₂ : 75 % en air ambiant, tirages sus-claviculaires et intercostaux), hypertendue (178/94 mmHg), en tachycardie sinusale (120/min) et apyrétique (37,3°). La radiographie pulmonaire montre un foyer « d'allure rétractile » du poumon droit, n'évoquant pas une pneumopathie lobaire aiguë. Devant l'élévation du Pro-BNP (6 600 pg/ml), une échographie cardiaque « de débrouillage » révèle une dilatation du ventricule droit (VD). Le scanner thoracique injecté met en évidence plusieurs embolies pulmonaires (EP) bilatérales non proximales et un volumineux foyer de bronchiectasies du lobe inférieur droit correspondant aux images radiographiques.

La gazométrie effectuée sous O₂ aux lunettes (3 l/min) révèle une AR partiellement compensée (ph : 7,36 ; PaCO₂ : 70 mmHg ; PaO₂ : 58 mmHg ; HCO₃⁻ : 44 mmol/l) qui, malgré une capnie relativement élevée et en l'absence d'altération de conscience, évoque une insuffisance respiratoire chronique négligée, décompensée par l'épisode embolique.

Une échographie cardiaque plus détaillée conforte cette hypothèse. En effet, malgré l'existence d'un septum para-

doxal et un rapport VD/VG estimé à 0,8, les autres index de fonction cardiaque droite restent dans des valeurs considérées comme normales (onde S tricuspide, excursion systolique de l'anneau tricuspide), signant une adaptation du VD à une augmentation chronique de postcharge. La pression artérielle pulmonaire systolique (PAPs), mesurée à 85 mmHg dans ce contexte clinique, indique une préservation du débit malgré des résistances vasculaires pulmonaires (RVP) élevées.

Peu après, la patiente s'aggrave : SpO₂ 88 % sous O₂ à 5 l/min titré (objectif : SpO₂ : 92 %) ; PaCO₂ : 116 mmHg ; hypotension (pression artérielle systolique : 95 mmHg). Sont alors entamés un traitement par héparine de bas poids moléculaire à doses curatives et un remplissage vasculaire prudent (Ringer Lactate® : 500 ml) corrigeant l'hypotension artérielle.

Dans ce contexte d'IVD, il est choisi d'éviter la VNI pour compenser l'acidose, afin de diminuer le risque hémodynamique lié aux interactions cardiopulmonaires résultant de la pression positive intrathoracique induite par la ventilation mécanique (VM) [1,2].

Le retentissement neurologique de l'hypercapnie est une somnolence n'imposant pas la protection des voies aériennes supérieures (VAS).

Afin d'assurer une oxygénation correcte tout en réduisant l'espace mort instrumental pouvant aggraver l'hypercapnie, il est décidé d'utiliser l'OHD avec comme réglages initiaux 60 l/min ; FiO₂ : 60 %. À la lumière d'études physiologiques et cliniques récentes, nous espérons compenser partiellement l'AR par le biais de l'effet « lavage d'espace mort » (CO₂ rebreathing) décrit sous OHD [3-5].

L'évolution gazométrique favorable est rapportée dans la figure 1.

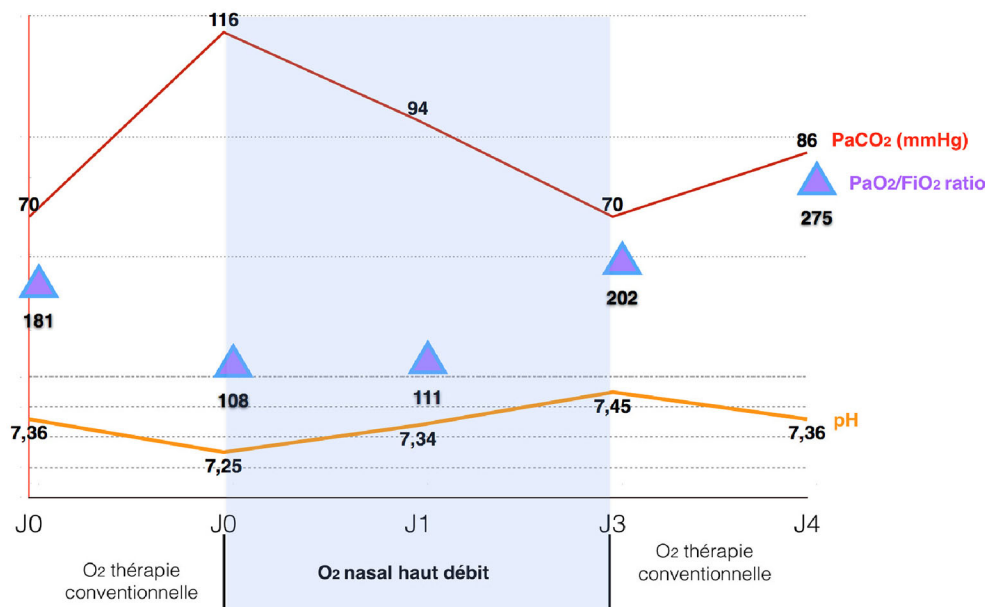


Fig. 1 Évolution gazométrique à la phase aiguë selon le support d'oxygénothérapie

Au 4^e jour, la PAPs diminuait à 70 mmHg, et la fonction ventriculaire droite était jugée capable de supporter les contraintes hémodynamiques induites par la VM. De ce fait, une oxygénothérapie conventionnelle était débutée, associée à des séances de VNI pour maintenir le bénéfique ventilatoire, avec une bonne tolérance respiratoire et hémodynamique. La patiente est sortie des soins continus le 8^e jour et de l'hôpital le 21^e jour.

Discussion

Si la présentation habituelle d'une EP associe hypoxie (inconstante cependant) et hypocapnie, une hypercapnie peut survenir lorsque le patient n'a pas la capacité d'augmenter sa ventilation alvéolaire (insuffisance respiratoire chronique, VM, etc.).

Ici, la défaillance cardiaque droite nous a incités à opter pour l'OHD plutôt que la VNI, du fait des répercussions hémodynamiques connues de la pression positive intrathoracique sur la fonction ventriculaire droite, répercussions d'ailleurs intégrées dans la stratégie ventilatoire du syndrome de détresse respiratoire aiguë (SDRA) [2].

L'utilisation de l'OHD dans le traitement d'EP graves compliquées d'IVD aiguë a déjà été rapportée [6,7]. Notre cas se distingue par l'AR associée.

À ce titre, la discussion portera sur les effets potentiels de l'OHD sur l'AR. Il existe à ce jour quelques publications signalant l'effet bénéfique de l'OHD dans le traitement de la décompensation hypercapnique de bronchopneumopathies chroniques obstructives (BPCO) [4,8-10]. L'explication physiopathologique pourrait inclure une baisse du travail ventilatoire, une compensation partielle de la PEP intrinsèque, le lavage de l'espace mort anatomique des VAS [5,11,12].

Les déterminants de la PaCO₂ peuvent être analysés à la lumière de leurs modifications sous OHD, en s'appuyant sur l'équation suivante :

$$PaCO_2 = k (VCO_2/V_A)^1,$$

où

$$V_A = F (1 - VD/VT)^2.$$

Ainsi, une baisse de la PaCO₂ peut être secondaire à une baisse de production de CO₂ (VCO₂), notamment par les muscles respiratoires. Les travaux sur l'OHD s'accordent à mettre en évidence une baisse du travail respiratoire [13-15]. L'étude physiologique de Mauri et al. souligne l'amélioration du « *coût métabolique de la ventilation* » [13]. Par ail-

leurs, dans le cadre de la BPCO, l'effet « PEP » de l'OHD permet d'envisager une baisse du travail respiratoire par compensation au moins partielle de la PEP intrinsèque [5,15]. Malheureusement, l'action de l'OHD sur la VCO₂ est uniquement postulée, mais non mesurée. Il faut donc envisager d'autres mécanismes d'action. La plupart des publications soulignent que l'OHD induit une diminution de la ventilation minute (F diminue, VT change peu), mais V_A augmente [14,15]. Considérant

$$V_A = F (1 - VD/VT),$$

il en résulte que le VD diminue. En dehors de modifications des rapports V_A/Q liées à la correction d'une vasoconstriction pulmonaire, il a été démontré un effet de réduction de l'espace mort lié au rinçage de celui-ci par le haut débit de gaz [3,4,10,15].

Il existe un effet débit-dépendant de l'OHD sur la réduction de la PaCO₂, qui alimente la théorie selon laquelle l'effet lavage d'espace mort est prédominant.

Il est probable que les autres effets avancés de l'OHD sur la mécanique ventilatoire soient aussi de type débit-dépendant. Les variations de pression et de FiO₂ mesurées, selon que la bouche est ouverte ou fermée en fonction du débit, en sont une illustration [14,16,17].

Finalement, la réduction du VD peut expliquer à elle seule la réduction du coût « énergétique de la ventilation », même si bien d'autres mécanismes physiopathologiques sont évoqués [5,11-13].

Dans ce contexte d'AR aiguë, certaines limites à l'OHD doivent être évoquées, en particulier une réduction d'efficacité en cas de respiration buccale. Une attention particulière doit être portée sur le risque de retarder une intubation et son absence de validité dans le cadre du coma hypercapnique.

Les effets secondaires de l'OHD sont limités, et ses contre-indications sont probablement résumées à celles de la VNI, à l'exception de celle traitée ici. L'OHD, de ce fait, peut être une alternative proposable en cas d'intolérance de la VNI, qu'elle soit hémodynamique ou d'origine anxieuse.

Par contre, les effets physiologiques de cette technique, discutés dans la littérature, incitent à en faire la modalité d'oxygénothérapie de choix lors des interséances de VNI durant la prise en charge des exacerbations d'insuffisance respiratoire chronique.

Conclusion

Malgré un nouvel aspect intéressant de la prise en charge de pathologies respiratoires variées compliquées de cœur pulmonaire aigu, l'utilisation de l'OHD dans l'AR aiguë nécessite des données supplémentaires de plus forte valeur scientifique.

¹ k = coefficient constant ; VCO₂ = production CO₂ (ml/min) ; V_A = ventilation alvéolaire (l/min).

² F = fréquence respiratoire (cycles/min) ; VD = espace mort (ml) ; VT = volume courant (ml).

Si l'OHD peut être proposée en alternative ou comme complément à la VNI lors des décompensations hypercapniques de pathologies respiratoires chroniques, sa place dans la prise en charge de l'embolie pulmonaire grave est une question qui mérite d'être posée.

Liens d'intérêts les auteurs déclarent ne pas avoir de lien d'intérêt.

Références

- Bendjelid K, Romand JA, (2007) Cardiopulmonary interactions in patients under positive pressure ventilation. *Ann Fr Anesth Reanim* 26: 211–217
- Repassé X, Charron C, Vieillard-Barron A, (2012) Right ventricular failure in acute lung injury and acute respiratory distress syndrome. *Minerva Anesthesiol* 78: 941–948
- Möller W, Celik G, Feng S, Bartenstein P, Meyer G, Oliver E, Schmid O, Tatkov S, (2015) Nasal high flow clears anatomical dead space in upper airway models. *J Appl Physiol* 15: 1525–1532
- Fricke K, Tatkov S, Domanski U, Franke KJ, Nilius G, Schneider H, (2016) Nasal high flow reduces hypercapnia by clearance of anatomical dead space in a COPD patient. *Respir Med Case Rep* 19: 115–117
- Papazian L, Corley A, Hess D, Fraser JF, Frat JP, Guitton C, Jaber S, Maggiore SM, Nava S, Rello J, Ricard JD, Stephan F, Trisolini R, Azoulay E, (2016) Use of high-flow nasal cannula oxygenation in ICU adults: a narrative review. *Intensive Care Med* 42: 1336–1349
- Lacroix G, Pons F, D'Aranda E, Legodec J, Romanat PE, Goutorbe P, (2013) High-flow oxygen, a therapeutic bridge while awaiting thrombolysis in pulmonary embolism? *Am J Emerg Med* 31: 463e1–e2
- Joo H, Na DH, Seung J, Kim TY, Min GJ, Rhee CK, (2017) A first case of high-flow nasal cannula oxygen therapy in patients with pulmonary tumor thrombotic microangiopathy. *Korean J Intern Med* 32: 555–558
- Pavlov I, Plamondon P, Delisle S, (2017) Nasal high-flow therapy for type II respiratory failure in COPD: a report of four cases. *Respir Med Case Rep* 20: 87–88
- Millar J, Lutton S, O'Connor P, (2014) The use of high-flow nasal oxygen therapy in the management of hypercarbic respiratory failure. *Ther Adv Respir Dis* 8: 63–64
- Bräunlich J, Köhler M, Wirtz H, (2016) Nasal highflow improves ventilation in patients with COPD. *Int J Chron Obstruct Pulmon Dis* 25: 1077–1085
- Nishimura M, (2016) High-flow nasal cannula oxygen therapy in adults: physiological benefits, indication, clinical benefits, and adverse effects. *Respir Care* 61: 529–541
- Corley A, Rickard CM, Aitken LM, Johnston A, Barnett A, Fraser JF, Lewis SR, Smith AF, (2017) High-flow nasal cannulae for respiratory support in adult intensive care patients. *Cochrane Database Syst Rev* 5: CD010172
- Mauri T, Turrini C, Eronia N, Grasselli G, Volta CA, Bellani G, Pesenti A, (2017) Physiologic effects of high-flow nasal cannula in acute hypoxemic respiratory failure. *Am J Respir Crit Care Med* 195: 1207–1215
- Spoletini G, Alotaibi M, Blasi F, Hill NS, (2015) Heated humidified high-flow nasal oxygen in adults: mechanisms of action and clinical implications. *Chest* 148: e127
- Vargas F, Saint-Leger M, Boyer A, Bui NH, Hilbert G, (2015) Physiologic effects of high-flow nasal cannula oxygen in critical care subjects. *Respir Care* 60: 1369–1376
- Parke R, McGuinness S, Eccleston M, (2009) Nasal high-flow therapy delivers low level positive airway pressure. *Br J Anaesth* 103: 886–890
- Chanques G, Riboulet F, Molinari N, Carr J, Jung B, Prades A, Galia F, Futier E, Constantin JM, Jaber S, (2013) Comparison of three high flow oxygen therapy delivery devices: a clinical physiological cross-over study. *Minerva Anesthesiol* 79: 1344–1355