

Perfusion veineuse périphérique difficile : apport de l'échographie

Difficult Venous Access: Ultrasound Guidance Contribution

P. Cronier · P. Meyer · G. Chevrel · C. Clergue · Y. Abadie · L. Lecuyer · G. Choukroun · S. Djouhri · K. Chergui · E. Maury

Reçu le 5 mai 2014 ; accepté le 23 juin 2014
© SRLF et Springer-Verlag France 2014

Résumé La pose de voie veineuse est l'un des actes de soins les plus couramment pratiqués. Le cathétérisme veineux périphérique sous échographie s'est développé ces dernières années dans la prise en charge de l'accès veineux difficile. L'examen échographique préalable est un facteur essentiel du succès de la technique. Il détermine la possibilité ou l'impossibilité de cathétérisme périphérique par la présence ou l'absence d'une veine éligible. Il recueille le diamètre de la veine cible et sa distance à la peau, permettant le choix du matériel. L'emploi de cathéters courts conventionnels est souvent inadapté et source d'échec précoce par diffusion de la perfusion. L'utilisation de cathéters longs semble pertinente mais cette technique reste encore marginale. Les conditions précises du cathétérisme veineux périphérique sous échographie restent à définir. La formation du personnel paramédical est probablement à développer.

Mots clés Voie veineuse périphérique · Échographie · Cathéters longs · Thrombose veineuse

Abstract Insertion of intravenous catheters is widely performed in the hospital, especially in the emergency departments and intensive care units. While peripheral placement is the most common access, central venous catheters are used in case of peripheral cannulation failure. Ultrasound guidance may be

helpful to determine the adequate catheter diameter and length as well as the adequate vein to catheterize. The use of long catheters seems more relevant but the technique remains marginal. Ultrasound guidance for peripheral intravenous placement using long catheters is of interest when difficult venous insertion is predictable. Further studies have to define protocols of peripheral cannulation and assess nurse training.

Keywords Peripheral vein access · Ultrasound imaging · Long catheter · Venous thrombosis

Introduction

La pose de perfusion sur veine périphérique (VP) est l'un des actes de soins les plus fréquemment pratiqués. Il concernerait près de 20 % des patients hospitalisés plus de 24 heures [1]. L'échec technique est fréquent pouvant atteindre 25 % [2]. La voie veineuse centrale (VVC) est le recours habituel des situations d'échec avec cathétérisme veineux périphérique impossible. Mais sa morbidité non négligeable amène à rechercher des alternatives lorsque sa seule indication est la substitution à la VP.

Au cours des dernières années, le cathétérisme veineux périphérique sous contrôle échographique est devenu très populaire, particulièrement au sein des services d'urgence [3,4]. La supériorité de la perfusion périphérique échoguidée sur les techniques traditionnelles de repérage manuel est bien démontrée pour l'abord veineux périphérique difficile (AVD) [5].

Cette revue présente l'état de l'art actuel de la perfusion périphérique échoguidée.

Voie veineuse périphérique (VVP)

Matériel et technique de pose

Les cathéters habituels de perfusion des VP sont des cathéters courts (30 à 50 mm, et par définition inférieurs à

P. Cronier (✉) · G. Chevrel · C. Clergue · Y. Abadie · L. Lecuyer · G. Choukroun · S. Djouhri · K. Chergui
Service de réanimation polyvalente,
centre hospitalier Sud Francilien, 116, boulevard Jean-Jaurès,
F-91106 Corbeil-Essonnes cedex, France
e-mail : pierrick.cronier@ch-sud-francilien.fr

P. Meyer
Service d'anesthésie-réanimation,
clinique chirurgicale du Val d'Or, 14, rue Pasteur,
F-92210 Saint-Cloud, France

E. Maury
Service de réanimation médicale, hôpital Saint-Antoine,
184, rue du Faubourg-Saint-Antoine, F-75012 Paris, France

80 mm) [1]. La taille est choisie en fonction de celle de la veine et des solutions devant être diffusées. Le diamètre interne s'exprime en Gauge (G), plus le chiffre est faible et plus le diamètre est important. Classiquement, la gamme s'échelonne ainsi : jaune (24 G) ; bleu (22 G) ; rose (20 G) ; vert (18 G) ; gris (16 G) ; orange (14 G) et rouge (12 G). Plus le diamètre est important et plus le débit sera élevé, et inversement pour la longueur (Tableau 1).

Il est recommandé de préférer la perfusion au niveau des membres supérieurs et d'éviter les zones en regard des articulations. La désinfection doit être réalisée en quatre temps, le dernier étant l'antisepsie par une solution alcoolique. Un cathéter de perfusion périphérique doit être changé toutes les 96 heures [1]. Pour autant, le cathétérisme de veines profondes avec ce type de cathéter peut être difficile, car les tissus sous-cutanés s'opposent à la progression du cathéter qui peut être définitivement endommagé en se repliant sur lui-même en accordéon [2].

Complications

La thrombose veineuse est la première complication par ordre de fréquence, elle surviendrait dans 5 % des cas. Il existe 0,2 à 2 % de thrombophlébites responsables de plus de 50 % des bactériémies liées aux cathéters. La thrombophlébite est définie par l'association d'au moins deux des signes suivants : douleur, chaleur, œdème, érythème, suffusion, cordon veineux palpable. L'utilisation de matériel en polyuréthane permettrait d'en réduire le risque de 30 à 40 % [6].

L'infection de cathéter est plus rare mais est tout de même responsable de 4 à 8 % des bactériémies nosocomiales avec une prévalence de 0,67 % selon une étude du Centre de coordination de la lutte contre les infections nosocomiales (CCLIN) Paris-Nord. L'asepsie à la pose et une manipulation correcte des dispositifs permettent d'en diminuer davantage la fréquence [1]. Enfin, il peut survenir une diffusion du produit perfusé, en général sans conséquence majeure mais pouvant aller jusqu'à la nécrose cutanée en fonction du produit utilisé.

Tableau 1 Diamètre et débits des différents cathéters

Couleur	Diamètre interne (G ^a)	Diamètre interne (mm)	Débit (ml/min)
Jaune	24	0,7	24
Bleu	22	0,9	36
Rose	20	1,1	62
Vert	18	1,3	105
Gris	16	1,7	215
Orange	14	2,1	330
Rouge	12	2,8	449

^a G : Gauge

Cathéter veineux central à insertion périphérique

La principale alternative à l'abord veineux central est la PICC-line (*peripheral inserted central catheter*) qui est un dispositif utilisé assez largement depuis les années 1990 dans les services d'hématologie et de cancérologie pour administrer une chimiothérapie de longue durée ou une nutrition parentérale. Il s'agit d'un cathéter en polyuréthane ou en silicone, mono- ou double lumière, permettant un accès veineux central en utilisant une VP, le plus souvent ponctionnée au pli du coude. Le passage par une VP permet d'éviter certaines complications spécifiques à la pose de VVC dans le territoire veineux cave supérieur (pneumothorax) et aussi les ponctions artérielles.

La pose est réalisée en stérile, fréquemment échoguidée. La procédure est contraignante, car elle nécessite un contrôle radioscopique du bon positionnement du cathéter. Son facteur limitant principal est la thrombophlébite veineuse profonde qui concernerait 2 à 7 % des dispositifs avec un risque significativement supérieur à celui des CVC [7]. En réanimation, un essai clinique d'évaluation de PICC triple-lumières a été interrompu prématurément pour taux inacceptable de thrombose veineuse [8].

Utilisation de l'échographie

L'intérêt du guidage ultrasonore dans l'accès veineux périphérique difficile est maintenant bien démontré. Plusieurs travaux réalisés ces dernières années présentent des résultats concordants. Keyes et al. ont réalisé une étude prospective de perfusion périphérique échoguidée. Les opérateurs utilisaient des cathéters courts (2 inch = 5 cm) de 18 ou 20 G au niveau des veines brachiales profondes ou basiliques. Le taux de succès était de 91 % dont 73 % à la première tentative [9]. Dans une plus petite série, Stone a posé des cathéters de 10,8 cm de 20 ou 22 G utilisés couramment pour le monitoring de la pression artérielle. Sur les dix patients, neuf ont pu être perfusés avec une moyenne de 1,3 ponction par malade [10].

D'autres auteurs ont comparé une technique de pose échoguidée et une technique standard. Ainsi, dans une étude, 60 patients considérés comme ayant un capital veineux difficile d'accès ont été séparés en deux groupes de 30 patients. L'opérateur avait le droit à deux tentatives et en cas d'échec le patient changeait de groupe. Le taux de succès a été de 70 % dans le groupe interventionnel vs 37 % dans le groupe conventionnel, avant tout switch. Sur les neuf patients en échec de pose échoguidée, deux cathéters ont pu être posés de façon conventionnelle, à l'inverse 15 des 19 patients en échec dans le groupe standard ont bénéficié d'une pose sous échographie. Le temps moyen de pose ne différait pas entre les deux techniques [11].

Ainsi, alors que l'utilisation de l'échographie devient courante pour l'insertion de cathéters centraux, des recommandations récentes vont dans le même sens en ce qui concerne la perfusion périphérique en conseillant : « l'utilisation des ultrasons doit être prise en considération pour n'importe quelle perfusion intraveineuse si une difficulté d'accès veineux est envisagée (Loe B., recommandation forte) » [12].

L'utilisation de l'outil ultrasonore pour perfuser des patients à accès veineux difficile a permis de limiter l'utilisation des VVC. Dans leur série, Au et al. ont étudié 100 patients avec échec de perfusion par les techniques classiques, et présents dans un service d'urgences. Le taux de succès de la procédure a été de 88 % (cathéters de 20 G, 48 mm), les opérateurs ont dû recourir à la pose d'une voie centrale pour 15 patients. Le taux de complication des VVC ayant été de 6,7 %, les auteurs considèrent que la pose échoguidée a permis d'éviter au moins une complication liée à la VVC pour huit patients perfusés en périphérie [13].

Une autre étude menée aux États-Unis a pris en compte des patients admis aux urgences mais ne relevant pas de la réanimation. Sur une période de six ans, la technique échoguidée a permis de réduire de 80 % la pose de VVC chez les patients qui nécessitaient une simple VVP [14].

Le bénéfice de la pose de VVP sous échographie a été corroboré par une méta-analyse. De 2007 à 2012, sept essais ont été inclus regroupant 289 patients. Il en ressortait une augmentation du succès de cathétérisation sous échographie avec un odds ratio à 2,42, il n'y avait pas de différence en termes de temps de canulation ou du nombre de ponction cutanée [3].

Technique échographique

Choix de la veine

Le choix de la veine cible après un examen échographique préalable est fondamental. L'intérêt de cet examen préalable est bien démontré pour le cathétérisme des veines jugulaires internes dont la variabilité anatomique est fréquente [15]. Par analogie, il est conseillé de réaliser une échographie des deux bras avant toute tentative de ponction. L'absence de veine disponible à l'examen évitera des tentatives de ponction inutiles. Il conviendra alors d'adresser directement le patient à une pose de VVC [16] (Fig. 1).

Examen échographique veineux des membres supérieurs

Le repérage des veines se réalise à l'aide d'une sonde vasculaire adaptée à la visualisation de structures superficielles, en général entre 5 et 15 MHz [12].

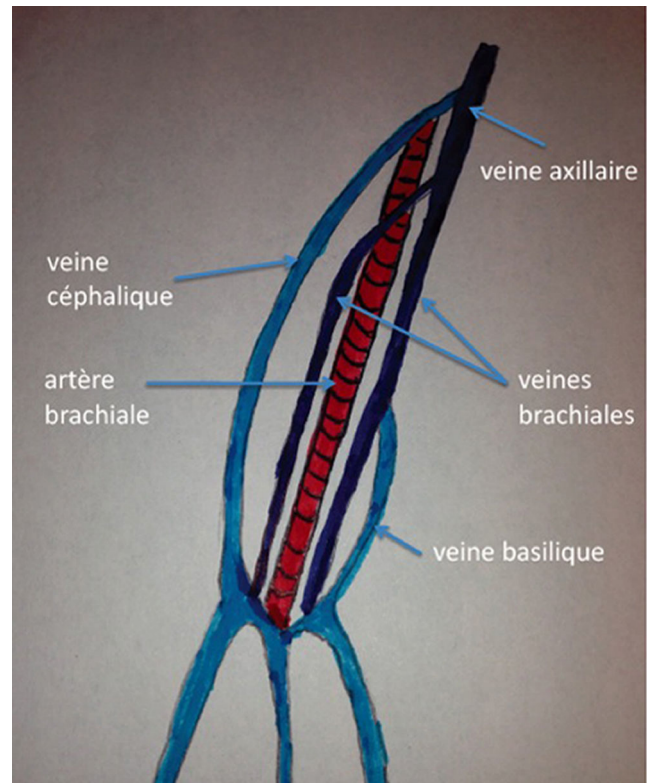


Fig. 1 Veines du bras

La veine se caractérise par une paroi fine, à la différence de l'artère. Une légère pression de la sonde d'échographie entraîne une compression de la veine, alors qu'il faut imprimer une pression supérieure pour l'artère. L'artère est également pulsatile, ce qui est confirmé au doppler pulsé montrant un flux systolique et diastolique, alors que le flux veineux est quasi continu variant avec la respiration. En doppler couleur, les flux veineux et artériel sont opposés, l'un rouge et l'autre bleu selon la direction de la sonde.

La lumière veineuse est anéchogène, des valvules sont parfois visibles. La présence d'un thrombus se caractérise par la présence d'une structure échogène hétérogène, supprimant la compressibilité totale de la veine. Néanmoins en cas d'obstruction incomplète, un flux veineux au doppler couleur peut être visualisé (Figs 2–4 [2D, pulsé, couleur]).

Guidage ultrasonore

La technique de guidage par échographie est très peu abordée dans la littérature. Le repérage peut être réalisé de deux manières : en transversal, qui permet de mesurer le diamètre de la veine et vérifier sa complianc, plus facile au premier abord, et en longitudinal qui a l'avantage de pouvoir visualiser le cathéter tout le long de son trajet jusqu'à la veine [4].

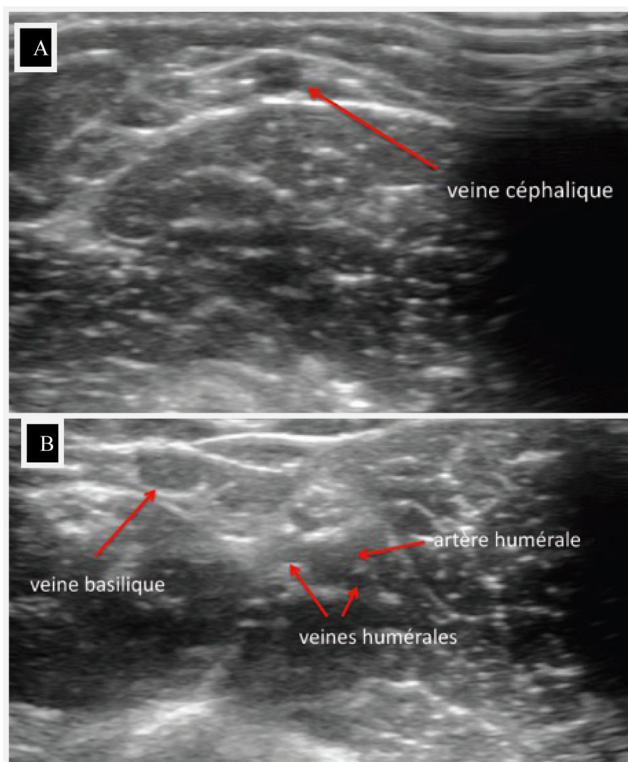


Fig. 2 A et B : veines du bras en échographie 2D

Aucune des deux méthodes n'a prouvé sa supériorité par rapport à l'autre.

Certains auteurs ont également essayé d'améliorer le succès du cathétérisme en faisant augmenter le diamètre des veines cibles. Ainsi, Mahler et al. ont montré qu'il était possible d'augmenter le diamètre de la veine basilique de 5,5 %, par utilisation de garrots associée ou non à un lever de bras. Mais, pour les auteurs, ce type de manipulation n'apporte aucun avantage clinique pour les opérateurs [17].

Utilisation de cathéters longs

Si le taux de succès avec repérage échographique est encourageant, beaucoup de dispositifs ont vu leur durée de vie limitée par la diffusion sous-cutanée des solutés, due en grande partie à une longueur inadaptée des cathéters. En effet, la plupart des cathéters destinés à la perfusion périphérique sont courts, de 30 à 50 mm. Or, les facteurs rendant difficile d'accès le capital veineux comme l'obésité ou la présence d'œdème nécessitent de trouver des veines dites superficielles au sens anatomique mais profondes en réalité, car invisibles à l'œil nu. Dans leur étude, Keyes et al. avaient un succès de perfusion de 91 %, mais 8 % des cathéters ont été retirés dès la première heure pour cause de diffusion [9]. Dans le même registre, Dargin et al. ont étudié la pose de VVP échoguidée chez 75 patients en utilisant des cathéters

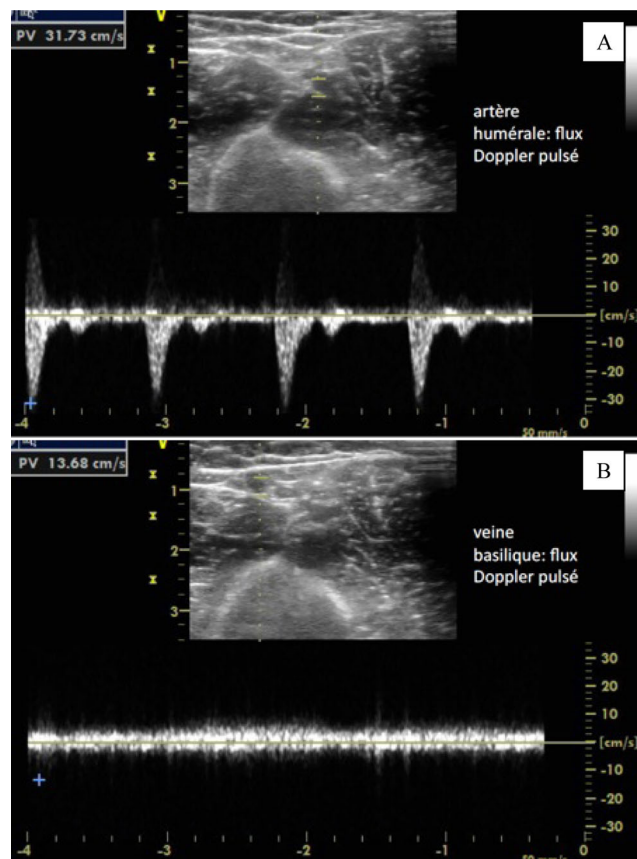


Fig. 3 A et B : vaisseaux du bras en doppler pulsé

de 18 G/6,5 cm. Au bout de 24 heures, 47 % des cathéters n'étaient plus fonctionnels avec une diffusion dans 28 % des cas [18].

D'autres auteurs se sont intéressés à l'utilisation de cathéters dédiés à la ponction veineuse plus profonde. Mermel et al. ont utilisé des cathéters spécifiques, de 3 à 6 inch (7,5–9 cm) en polyuréthane type Landmark Midline[®] chez 238 patients. La durée de ces cathéters était supérieure à sept jours, on notait un faible taux d'infection de 0,8 ‰ jours de cathéter avec une colonisation de 5 ‰ jours de cathéter. Mais la survenue de deux décès inattendus supposés liés à une anaphylaxie imputée à la composition des matériaux avec d'autres cas rapportés à la Food and Drug Administration a fortement délaissé l'utilisation de ces cathéters [19].

Dans sa série, Stone a utilisé des cathéters plus longs, de 10,8 cm, insérés selon la technique de Seldinger, ce qui l'a affranchi des problèmes rencontrés précédemment [10]. En effet, la technique de Seldinger consistant à faire passer un cathéter grâce à un guide fin métallique inséré via l'aiguille offre une perspective intéressante à la pose de VVP profonde.

Gregg et al. ont publié leur expérience sur l'insertion de cathéters par méthode de Seldinger. Ils décrivent un succès

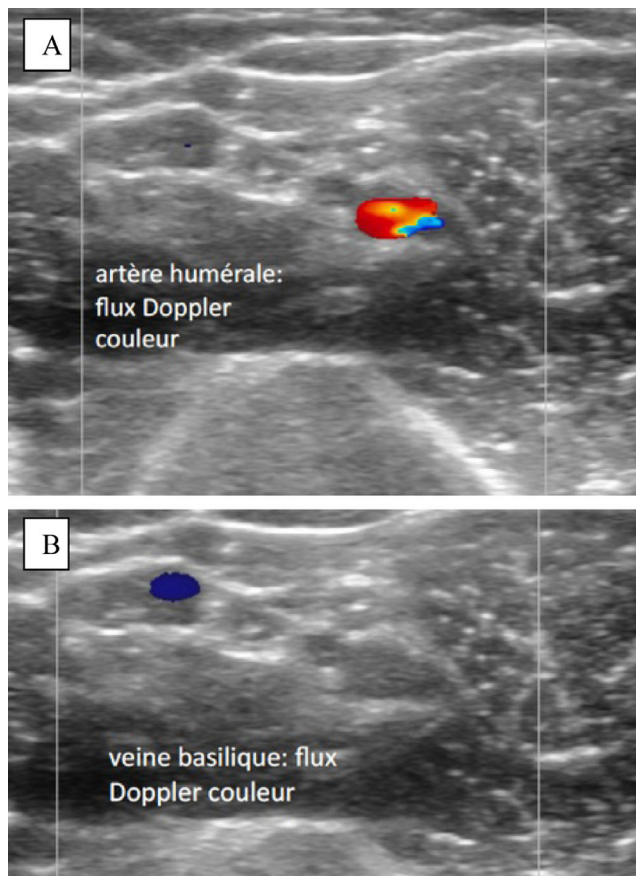


Fig. 4 A et B : vaisseaux du bras en doppler couleur

de 99 % chez 148 patients avec un taux de complications de 7 % [20].

D'autres auteurs ont adapté la longueur du cathéter à la distance mesurée entre la peau et la veine. Sandhu et Sidhu ont rapporté le cas de quatre patients pour lesquels les cathéters ont été insérés en veine basilique ou en veine céphalique. Si la distance peau-veine était inférieure à 2,5 cm, un cathéter standard 16 ou 20 G de 5 cm était mis en place, dans le cas contraire les opérateurs utilisaient un cathéter de 16 G de 15 cm de long par méthode de Seldinger. Il n'y avait pas de cas d'extravasation [21].

Elia et al. ont comparé l'utilisation de cathéters de 20 G courts (5 cm) ou longs (12 cm) posés sous échographie chez 100 patients et selon la technique de Seldinger. La longueur du cathéter était choisie après randomisation en cas d'échec de trois ponctions à l'aveugle. Les veines ponctionnées étaient la basilique (79 %), la brachiale (14 %) et la céphalique (7 %). Le taux de succès de pose était identique dans les deux groupes, néanmoins on constatait plus d'échecs des cathéters courts liés à une thrombose, à une désinsertion ou à une phlébite (45 vs 14 %). La durée moyenne des cathéters courts était de 3,5 vs 6,2 jours pour les cathéters longs [22].

Enfin, une dernière étude menée par Mills et al. concernait 25 patients pour lesquels le cathéter était placé en deux étapes : canulation par un cathéter de 32 mm, passage d'un guide puis d'un cathéter de 15 cm dans une veine brachiale ou basilique. Le temps de pose médian était de huit minutes avec une durée de vie médiane du cathéter de 26 heures. Au cours de la surveillance, on notait un cas d'extravasation mais aucun cas d'hématome, de thrombose ou d'infection [23].

Quelle voie d'abord et comment choisir le matériel ?

Dans la plupart des études, la technique échoguidée apparaît comme une technique de sauvetage réalisée de façon empirique, sans anticipation des problèmes pouvant être rencontrés ni adaptation du matériel aux conditions anatomiques. La veine basilique est habituellement préférée à la veine céphalique et utilisée dans 20 à 79 % des cas selon les séries, bien que la veine brachiale profonde soit aussi couramment perfusée [9,10,22,23].

Par ailleurs, le diamètre de la veine et la distance de celle-ci par rapport à la peau sont des facteurs essentiels du succès ou de l'échec de la technique. Certains auteurs ont défini des dimensions veineuses requises pour la pose des cathéters sous échographie. Ainsi pour Kerforne et al., le diamètre transversal de la veine doit être d'au moins 2,5 mm [11]. Pour Gregg et al., il doit être supérieur ou égal à 2 mm [20].

Panebianco et al. ont montré que le succès d'insertion du cathéter augmentait avec la taille de la veine avec un odds ratio de 1,79 par millimètre de diamètre. Il en est de même avec la distance peau-veine où le succès diminuait à chaque millimètre de profondeur avec un odds ratio à 0,89 [16]. Dans cette étude, les praticiens utilisaient des cathéters courts de 48 mm. Il y avait un échec de canulation dans un cas sur deux si le diamètre de la veine mesurait moins de 3 mm, et aucune veine n'était perfusée si sa distance à la peau était supérieure à 16 mm.

La taille du cathéter est probablement un élément déterminant pour la durée de vie du cathéter. En effet, outre la diffusion plutôt liée à la longueur, la taille du cathéter est liée au risque de survenue de thrombose. Il semblerait que des cathéters de taille plus importante favorisent la survenue de thrombose veineuse par traumatisme de la paroi veineuse sur une veine en général de petit calibre [24].

La série d'Elia et al. affichait un taux de thrombose de 21 %, soit une densité d'incidence à 34,6 pour 1 000 jours de cathéter [22] ; mais la taille du cathéter était de 20 G sans adaptation au diamètre de la veine. Quant à la longueur de 5 ou 12 cm, elle était randomisée sans évaluation échographique préalable.

Synthétisant l'ensemble des éléments des travaux précédents, une étude récente s'intéressant à la pose échoguidée de cathéters longs pour une durée de sept jours a été conduite

en réanimation [25]. Les cathéters utilisés étaient en polyuréthane type Seldicath[®], utilisés habituellement pour le monitoring de la pression artérielle. Leur extrémité effilée traverse plus aisément les tissus et s'affranchit de l'utilisation d'un dilateur, et l'introduction par méthode de Seldinger avec un guide fin métallique permet d'atteindre des veines invisibles à l'œil nu. La taille et le diamètre des cathéters étaient ajustés selon les données recueillies par l'examen échographique préalable. Les résultats montraient un abord préférentiel pour la veine basilique par rapport à la veine céphalique, du fait d'un diamètre plus important (3,6 vs 3 mm) et d'une distance peau-veine supérieure (10 vs 7 mm), limitant la compression veineuse par la sonde vasculaire. Seuls deux cathéters sur 29 ont présenté une occlusion interne. Il n'y avait eu ni infection ni thrombophlébite veineuse.

Conclusion et perspectives

L'utilisation de l'échographie permet de poser des voies veineuses périphériques pour lesquelles des cathéters centraux étaient insérés de façon abusive ou maintenus plus longtemps que nécessaire. Bien qu'utilisée initialement en dernier recours et de façon expérimentale, on sait maintenant que le succès de ce geste nécessite une préparation rigoureuse et une certaine standardisation des méthodes : repérage de la veine, mesure du diamètre et de la distance peau-veine, vérification de l'absence de thrombose.

De la même façon, le matériel utilisé doit être adapté, dans sa taille et sa longueur, car ces paramètres conditionnent la pérennité de la voie veineuse. Quant au matériau à proprement parler, les cathéters artériels couramment utilisés pour la surveillance continue de la pression artérielle paraissent un bon compromis, même si un développement permettant de proposer une gamme plus large semble probablement nécessaire.

La pose de VVP sous échographie pourrait également être le ressort du personnel paramédical, comme le suggère l'étude de Blaivas, où le taux de succès était identique entre les médecins et les infirmiers, après deux heures de simulation sur mannequin (91 vs 87 %) [26]. Et bien que la législation française ne réduise l'utilisation des ultrasons qu'au personnel médical, le transfert de compétence sera envisageable au cours des prochaines années.

Liens d'intérêts P. Cronier déclare que la société Prodimed a financé une étude citée dans l'article (référence [25]) sans rémunération directe. P. Meyer déclare être le coordinateur de cette étude.

G. Chevrel, C. Clergue, Y. Abadie, L. Lecuyer, G. Choukroun, S. Djouhri, K. Chergui et E. Maury déclarent ne pas avoir de liens d'intérêts.

Références

1. Société française d'hygiène hospitalière, Haute Autorité de santé (2005) Recommandations pour la pratique clinique. Prévention des infections liées aux cathéters veineux périphériques. Novembre 2005
2. Jacobson AF, Winslow EH (2005) Variables influencing intravenous catheter insertion difficulty and failure: an analysis of 339 intravenous catheter insertions. *Heart Lung* 34:345-59
3. Egan G, Healy D, O'Neill H, et al (2013) Ultrasound guidance for difficult peripheral venous access: systematic review and meta-analysis. *Emerg Med J* 30:521-6
4. Joing S, Strote S, Caroon L, et al (2012) Ultrasound-guided peripheral i.v. placement. *NEJM* 366:e38
5. Costantino TG, Parikh AK, Satz WA, Fojtik JP (2005) Ultrasonography-guided peripheral intravenous access versus traditional approaches in patients with difficult intravenous access. *Ann Emerg Med* 46:456-61
6. Tagalakis V, Kahn SR, Libman M, Blostein M (2002) The epidemiology of peripheral vein infusion thrombophlebitis: a critical review. *Am J Med* 113:146-51
7. Chopra V, Anand S, Hickner A, et al (2013) Risk of venous thromboembolism associated with peripherally inserted central catheters: a systematic review and meta-analysis. *Lancet* 382:1400
8. Trerotola SO, Stavropoulos SW, Mondschein JI, et al (2010) Triple-lumen peripherally inserted central catheter in patients in the critical care unit. Prospective evaluation. *Radiology* 256:312-20
9. Keyes LE, Frazee BW, Snoey ER, et al (1999) Ultrasound-guided brachial and basilic vein cannulation in emergency department patients with difficult intravenous access. *Ann Emerg Med* 34:711-14
10. Stone BA (2007) Ultrasound guidance for peripheral venous access: a simplified Seldinger technique. *Anesthesiology* 106:195
11. Kerforne T, Petitpas R, Frasca D, et al (2012) Suspected difficult vascular puncture access in severely ill patients with ultrasound-guided peripheral venous. *Chest* 141:279-80
12. Lamperti M, Bodenham AR, Pittiruti M, et al (2012) International evidence-based recommendations on ultrasound-guided vascular access. *Intensive Care Med* 38:1105-17
13. Au AK, Rotte MJ, Gryzbowski RJ, et al (2012) Decrease in central venous catheter placement due to use of ultrasound guidance for peripheral intravenous catheters. *Am J Emerg Med* 30:1950-4
14. Shokoohi H, Boniface K, McCarthy M, et al (2013) Ultrasound-guided peripheral intravenous access program is associated with a marked reduction in central venous catheter use in noncritically ill emergency department patients. *Ann Emerg Med* 61:198-203
15. Denys BG, Uretsky BF (1991) Anatomical variations of internal jugular vein location: impact on central venous access. *Crit Care Med* 19:1516-9
16. Panebianco NL, Fredette JM, Szyld D, et al (2009) What you see (sonographically) is what you get: vein and patient characteristics associated with successful ultrasound-guided peripheral intravenous placement in patients with difficult access. *Acad Emerg Med* 16:1298-303
17. Mahler SA, Massey G, Meskill L, et al (2011) Can we make the basilic vein larger? Maneuvers to facilitate ultrasound guided peripheral intravenous access: a prospective cross-sectional study. *Int J Emerg Med* 25:53
18. Dargin JM, Rebholz CM, Lowenstein RA, et al (2010) Ultrasonography-guided peripheral intravenous catheter survival in ED patients with difficult access. *Am J Emerg Med* 28:1-7

19. Mermel LA, Parenteau S, Tow SM (1995) The risk of midline catheterization in hospitalized patients. *Ann Intern Med* 123:841–4
20. Gregg SC, Murthi SB, Sisley AC, et al (2009) Ultrasound-guided peripheral intravenous access in the intensive care unit. *J Crit Care* 25:514–19
21. Sandhu NPS, Sidhu DS (2004) Mid-arm approach to basilic and cephalic vein cannulation using ultrasound guidance. *Br J Anaesth* 93:292–4
22. Elia FA, Ferrari G, Molino P, et al (2012) Standard-length catheters vs long catheters in ultrasound-guided peripheral vein cannulation. *Am J Emerg Med* 30:712–6
23. Mills CN, Liebmann O, Stone MB, Frazee BW (2007) Ultrasonography guided insertion of a 15 cm catheter into the deep brachial or basilic vein in patients with difficult intravenous access. *Ann Emerg Med* 50:68–72
24. Khawaja HT, Campbell MJ, Weaver PC (1988) Effect of transdermal glyceryl trinitrate on the survival of peripheral intravenous infusions: a double-blind prospective clinical study. *Br J Surg* 75:1212–5
25. Meyer P, Cronier P, Rousseau H, et al (2014) Difficult peripheral venous access: clinical evaluation of a catheter inserted with the Seldinger method under ultrasound guidance. *J Crit Care pii: S0883-9441(14)00170-1*
26. Blaivas M (2005) Ultrasound-guided peripheral i.v. insertion in the ED: a two-hour training session improves placement success rates in one ED. *Am J Nurse* 105:54–7