

La surpression pulmonaire avec aéroembolisme cérébral au cours de la plongée sous-marine

Pulmonary Barotrauma with Cerebral Air Embolism during Scuba Diving

R. Ben Sassi · W. Belhaj Brahim · I. Mezoughi · Z. Hajjej · W. Trabelsi · H. Gharsallah

Reçu le 20 mai 2014 ; accepté le 17 juillet 2014
© SRLF et Springer-Verlag France 2014

À l'éditeur,

La surpression pulmonaire avec aéroembolisme cérébral est un accident peu fréquent, mais grave de la plongée sous-marine, décrit pour la première fois en 1930. Cet accident représente de nos jours une cause majeure de mortalité au cours de la plongée de loisir [1]. Il s'agit d'une urgence dont la recompression est le traitement spécifique. Nous rapportons le cas d'une surpression pulmonaire avec signes neurologiques chez un plongeur débutant dans le cadre d'une plongée de loisir.

Il s'agissait d'un plongeur en cours de formation. Le 2 août 2012, au cours d'un exercice de lâchage d'embout à une profondeur de cinq mètres pendant 15 minutes, il avait paniqué et réalisé ainsi une remontée rapide. Dès qu'il était arrivé en surface, il avait présenté une perte de connaissance immédiate et brève. Après retour de son état de conscience, il avait signalé une cécité binoculaire et des paresthésies du membre supérieur droit. Aux urgences, l'examen clinique montrait une tachycardie sinusale et des signes neurologiques de localisation. Le scanner cérébral initial était normal. Le scanner thoracique révélait un pneumothorax gauche avec pneumomédiastin (Fig. 1A). Le diagnostic d'un barotraumatisme pulmonaire avec probable embolie gazeuse cérébrale était retenu. Le pneumothorax était drainé. Quinze heures après l'accident, le patient arrivait au centre d'oxygénothérapie hyperbare (OHB). Il était conscient, stable sur le plan hémodynamique et respiratoire. Il bénéficiait alors d'une séance d'OHB à 18 mètres (2,8 ATA) pendant 180 minutes pour recompression en urgence, puis de dix séances d'OHB de consolidation à 12 mètres. Une imagerie

par résonance magnétique cérébro-médullaire objectivait des lésions ischémiques hémisphériques bilatérales, occipitales et en regard de la région insulaire d'origine embolique (Fig. 1B). L'échographie cardiaque confirmait la présence d'un foramen ovale perméable. L'évolution était dès lors favorable avec une disparition de la cécité dans les premières 24 heures et dé drainage thoracique au quatrième jour. La régression des paresthésies au membre supérieur était progressive, complète à la fin des séances. La reprise de la plongée lui était alors déconseillée.

La surpression pulmonaire concerne essentiellement les plongeurs non expérimentés. L'association entre impossibilité d'équilibration entre les pressions intrapulmonaire et environnementale par blocage expiratoire et la diminution de la distensibilité pulmonaire aboutit à une rupture alvéolaire dans trois sites différents :

- la cavité pleurale induisant un pneumothorax ;
- les gaines périvasculaires induisant un pneumomédiastin ;
- les capillaires pulmonaires induisant une embolie gazeuse cérébrale [2].

Certains éléments constituent des facteurs aggravants : la proximité par rapport à la surface, l'importance de la masse

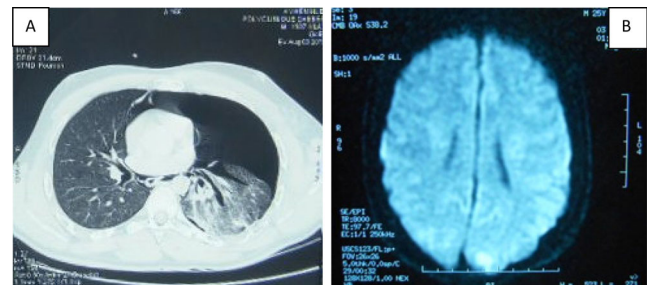


Fig. 1 Scanner thoracique à l'admission. (A) montrant un pneumothorax gauche et imagerie cérébrale par résonance magnétique en séquence de diffusion. (B) montrant des lésions ischémiques hémisphériques bilatérales, occipitales et en regard de la région insulaire

R. Ben Sassi · W. Belhaj Brahim · I. Mezoughi ·
H. Gharsallah (✉)
Centre d'oxygénothérapie hyperbare, hôpital militaire de Tunis,
Tunisie
e-mail : gharsallahhedi@gmail.com

Z. Hajjej · W. Trabelsi
Service de réanimation, hôpital militaire de Tunis, Tunisie

d'air intrapulmonaire au moment du blocage et la vitesse de remontée trop rapide [3]. En dehors des signes respiratoires, la symptomatologie neurologique est bruyante avec une perte de connaissance brutale, un déficit sensitif et/ou moteur, des troubles visuels, allant de l'amaurose à la cécité, des vertiges ou des céphalées [4]. Notre patient avait effectué une remontée en catastrophe après une plongée de courte durée à une faible profondeur. Sa symptomatologie neurologique s'était déclenchée dès l'arrivée en surface, alors que les signes respiratoires avaient été négligés.

Il est parfois difficile de distinguer un aéroembolisme cérébral d'un accident de désaturation de type neurologique. Le diagnostic positif est fondé sur l'analyse du profil de la plongée en cause, la brutalité de l'installation des signes neurologiques et la présence des signes respiratoires. En effet, la profondeur de la plongée ne constitue pas un facteur prédictif de survenue d'une surpression pulmonaire. L'accident de désaturation intéresse le plongeur souvent expérimenté avec une plongée considérée comme saturante (profonde et prolongée). Les symptômes apparaissent généralement après un délai allant de quelques minutes à quelques heures de la remontée en surface. La douleur rachidienne est presque constante. Les signes de souffrance médullaire et/ou cérébrale s'installent progressivement [5].

Le traitement de la surpression pulmonaire avec aéroembolisme cérébral est l'OHB en urgence [4]. Le drainage du pneumothorax est obligatoire avant toute recompression thérapeutique. Le pronostic de l'embolie gazeuse cérébrale est lié à la rapidité de la prise en charge en chambre hyperbare. Ce délai dépend de la stabilisation des fonctions vitales et de la proximité d'un centre OHB.

La prévention du barotraumatisme pulmonaire est primordiale, lors de la visite de non-contre-indication à la plongée. La prévention est également secondaire : il s'agit de l'enseignement des risques inhérents à la plongée en scaphandre

autonome [6]. Les recommandations actuelles ne proposent pas la recherche systématique d'un foramen ovale perméable. Son rôle dans la survenue d'un accident neurologique est encore sujet à discussion. Sa découverte implique des modifications des habitudes chez le plongeur désirant poursuivre sa plongée [7]. En conclusion, la surpression pulmonaire est un accident grave parfois mortel. Il s'agit d'une urgence diagnostique et thérapeutique. La recompression en urgence est le traitement spécifique en cas d'aéroembolisme cérébral. Cet accident est sans nul doute celui qui reste le plus facile à prévenir.

Liens d'intérêts : R. Ben Sassi, W. Belhaj Brahim, I. Mezoughi, Z. Hajjej, W. Trabelsi et H. Gharsallah déclarent ne pas avoir de liens d'intérêts.

Références

1. Neuman TS, Hallenbeck JM (1987) Barotraumatic cerebral air embolism and the mental status examination: a report of four cases. *Ann Emerg Med* 16:220–3
2. Russi EW (1998) Diving and the risk of barotraumas. *Thorax* 53: S20–S4
3. Barthelemy A (2006) Accidents barotraumatiques pulmonaires — Surpression pulmonaire. In: Broussolle B, Méliet JL (eds) *Physiologie et médecine de la plongée hyperbare*. Édition Ellipse, Paris, pp 234–46
4. Rozali A, Sulaiman A, Zin BM, et al (2006) Pulmonary overinflation syndrome in an underwater logger. *Med J Malaysia* 61:496–8
5. Boettger ML (1983) Scuba diving emergencies: pulmonary overpressure accidents and decompression sickness. *Ann Emerg Med* 12:563–7
6. Laitila M, Eskola V (2013) Spontaneous pneumomediastinum in an 11-year-old boy after a shallow breath-hold dive. *Diving Hyperb Med* 43:235–6
7. Puguin D, Berney JY (2009) Plongée sous-marine et médecine hyperbare. *Rev Med Suisse* 5:1610–4