

Encéphalite auto-immune à anticorps antirécepteur N-méthyl-D-aspartate : intérêt de l'électroencéphalographie continue en réanimation

Autoimmune Encephalitis with Antibodies to N-Méthyl-D-Aspartate Receptor: Interest of Continuous Electroencephalographic Monitoring in Intensive Care Unit

C. Di Roio · N. André-Obadia · F. Dailler

Reçu le 3 septembre 2014 ; accepté le 27 octobre 2014
© SRLF et Lavoisier SAS 2014

À l'éditeur,

L'encéphalite à anticorps antirécepteurs N-méthyl-D-aspartate (anti-NMDAR) a été définie en 2005 chez quatre femmes porteuses d'un tératome ovarien, de troubles psychiatriques, d'une perte de mémoire, de troubles de la vigilance et d'une hypoventilation centrale [1,2]. En 2007, les récepteurs NMDA sont découverts en grande concentration au niveau des neurones de l'hippocampe. Il s'agit d'une catégorie d'encéphalite limbique atteignant principalement les femmes jeunes. Elle peut se voir aussi chez les enfants ou les sujets âgés des deux sexes, porteurs ou non d'un néoplasme [3]. Leur prise en charge nécessite parfois un transfert en réanimation pour le traitement immunomodulateur, les plasmaphérèses ou le traitement d'un état de mal épileptique. La surveillance clinique et l'adaptation du traitement antiépileptique sont améliorées par l'EEG continu (EEGc). Il détecte les épilepsies infracliniques, leur type selon le tracé et leur évolution. Deux observations d'encéphalite limbique à anticorps anti-NMDAR chez deux femmes jeunes sont rapportées.

Une patiente âgée de 22 ans sans antécédent a développé un syndrome psychiatrique étiqueté bouffée délirante aiguë. Après hospitalisation en psychiatrie et traitement neuroleptique, elle présentait une dysautonomie avec catatonie. L'imagerie par résonance magnétique (IRM) était normale et la ponction lombaire retrouvait une hyperprotéinorachie modérée. L'EEG était ralenti. Les anticorps anti-NMDAR étaient positifs dans le liquide céphalorachidien (LCR). La

recherche tumorale était négative. La patiente était mutique. Elle était transférée en neuro-réanimation après trois semaines d'évolution. Elle était traitée par lacosamide. L'enregistrement par EEGc et vidéo était mis en place. Le premier jour d'enregistrement (J1), on retrouvait un épisode de dysautonomie avec polypnée et tachycardie sans anomalie électrique critique. Il était suivi par une crise motrice avec clonies de la tête et des membres supérieurs. Puis survenaient plusieurs décharges infracliniques durant une à trois minutes, avec une activité deltarythmique. À J3, apparaissaient des bouffées d'activité rapide mêlées à des ondes delta, plus amples en regard de l'hémisphère gauche. Elles se répétaient plusieurs dizaines de fois par 24 heures. L'aspect était proche des *delta-brush*. Le clobazam était associé au lacosamide. À J4, on retrouvait la persistance de pointes temporales gauches. À J5, il existait des décharges d'activité thêtarythmiques à point de départ temporal gauche durant plusieurs minutes ou dizaines de minutes et compatibles avec des crises infracliniques. Le traitement antiépileptique était majoré avec lacosamide 400 mg/jour et clobazam 30 mg/jour. Un traitement immunomodulateur par veinoglobulines et cyclophosphamide permettait une nette amélioration clinique après un mois, avec reprise de la marche, de la parole et réalimentation. Le traitement poursuivi associait veinoglobulines et cyclophosphamide, une fois par mois.

Une seconde patiente âgée de 20 ans et sans antécédent a présenté un tableau avec troubles du comportement, dysautonomie et épilepsie. Le diagnostic d'encéphalite limbique à anticorps anti-NMDAR était posé. Elle nécessitait une ventilation artificielle puis une trachéotomie et une gastrostomie. La recherche tumorale était négative. Le traitement initial comprenait le cyclophosphamide et le rituximab. Après six mois de traitement, il persistait une agitation sans contact, associée à une épilepsie difficile à traiter. Elle était transférée en neuro-réanimation pour adaptation des traitements immunomodulateur et antiépileptique. Le traitement initial

C. Di Roio (✉) · F. Dailler
Réanimation neurologique, groupement hospitalier est,
59 boulevard Pinel, F-69677 Bron cedex
e-mail : claudio.di-roio@chu-lyon.fr

N. André-Obadia
Service de neurologie fonctionnelle et d'épileptologie,
groupement hospitalier est, 59 boulevard Pinel,
F-69677 Bron cedex

associait le lévétiracétam et le lacosamide. À J1, l'EEGc mettait en évidence des activités deltarythmiques diffuses et prolongées organisées sous formes de décharges. Le traitement par lévétiracétam était majoré à 3 g/jour et associé au clobazam 30 mg/jour. Les anomalies s'estompaient au cours du deuxième jour. À J3, des activités compatibles avec des brush apparaissaient. Quatre épisodes de décharges d'activité thêta puis deltarythmiques correspondant à des crises infracliniques étaient notés. À J6, des activités thêta- et bêta compatibles avec des brush étaient notés. Le traitement était renforcé par le pérampantel et la carbamazépine. À J7, la patiente présentait un état de mal partiel avec rotation de la tête, clonies de la langue et de la lèvre supérieure. En fin de journée, réapparaissent des brush. Le traitement associait alors le clobazam, le lévétiracétam, la carbamazépine, le pérampantel et le lacosamide.

L'encéphalite à anticorps anti-NMDAR représente 4 % des encéphalites et la cinquième cause après les encéphalites d'origine infectieuse et l'encéphalomyélite aiguë disséminée. L'âge médian de survenue est 21 ans, et concerne 80 % de femmes [4]. Les prodromes sont le plus souvent une fièvre, des nausées et vomissements, des céphalées ou une fatigue. Au cours des deux semaines qui suivent, on retrouve des symptômes psychiatriques, des troubles cognitifs, une agitation, une paranoïa, des hallucinations ou une agressivité. Arrivent plus tard les dyskinésies, les convulsions, la dysautonomie, les troubles de la vigilance et l'hypoventilation centrale. La catatonie et l'agitation peuvent alterner. La dysautonomie peut entraîner des hypo- ou hypertensions artérielles, des tachycardies ou bradycardies, une fièvre, une hypersalivation ou une incontinence urinaire. Les troubles psychiatriques sont rarement isolés mais 77 % des patients sont vus initialement par des psychiatres. Le caractère soudain des signes et l'échec des traitements anti-psychotiques doit attirer l'attention. Lorsque le diagnostic est posé, 80 % des patients sont améliorés par l'exérèse tumorale et l'immunothérapie avec une prise en charge multidisciplinaire [5]. Sur le plan physiopathologique, il semble que les troubles psychiatriques soient liés à l'effet des anticorps IgG1 et IgG3 dirigés contre la sous-unité GluN1 du récepteur NMDA. Ces anticorps se fixent sur les récepteurs NMDA des neurones de l'hippocampe et en diminuent leur nombre de façon réversible. Le LCR est inflammatoire avec pléiocytose lymphocytaire, hyperprotéinorachie et augmentation des IgG. L'IRM avec séquences Flair et T2 peut être normale ou révéler des hypersignaux au niveau des lobes temporaux. Le diagnostic différentiel comporte les troubles psychiatriques aigus, l'épilepsie temporale, les intoxications, les lésions cérébrales, les encéphalites auto-immunes ou virales [5].

Le traitement initial est guidé par un médecin neurologue ou neuro-oncologue. En cas de détresse respiratoire, d'état de mal convulsif ou d'agitation extrême, la prise en charge

est poursuivie en unité de réanimation. Le traitement de première intention comporte les corticoïdes intraveineux à fortes doses (1 g/j, trois jours) associés aux veinoglobulines (0,4 g/kg/j) ou aux plasmaphèreses. En cas de non-réponse au traitement après dix jours, le rituximab (375 mg/m²) et le cyclophosphamide (750 mg/m²) sont proposés. Le rituximab est administré une fois par semaine pendant quatre semaines. Le cyclophosphamide est administré une fois par mois jusqu'à amélioration clinique et diminution des anticorps anti-NMDAR dans le LCR. La récupération est lente et se fait sur plusieurs mois [3]. Des troubles cognitifs ou moteurs peuvent persister mais 80 % des patients ont une évolution favorable après deux ans. Les patients traités précocement et n'ayant pas nécessité d'hospitalisation en réanimation ont la meilleure récupération. Le risque de rechute est de 12 % et plus fréquent chez les patients sans tumeur détectable.

L'intérêt de l'EEGc a été démontré dans la prise en charge des patients cérébrolésés au cours du traumatisme crânien, de l'AVC ou de l'hémorragie méningée [6-8]. Au cours de l'état de mal convulsif, l'EEGc peut détecter des crises électriques chez 48 % des patients après l'arrêt des convulsions cliniques ainsi que 14 % de persistance de décharges critiques sans manifestation clinique. La persistance d'un état de mal sans manifestation clinique est associée à une mortalité double par rapport à celle de l'état de mal tonico-clonique [8]. Au cours de l'encéphalite à anticorps anti-NMDAR, l'épilepsie est rapportée chez 76 % des adultes mais peu de patients ont une activité épileptique retrouvée à l'EEG standard. La majorité des patients présentent un ralentissement diffus de l'activité, ou bien prédominant dans les régions antérieures. Une étude, incluant 23 patients avec une encéphalite limbique à anticorps anti-NMDAR bénéficiant d'un enregistrement EEGc, a permis de détailler différentes formes de tracés et de dégager un modèle spécifique de tracé appelé initialement « *extreme delta brush* » (EDB) [1,9]. Chez 16 patients, le tracé EEG était normal ou montrait différents degrés de ralentissement plus ou moins marqué, localisé ou diffus. Sept patients présentaient un même tracé de type EDB composé d'un rythme delta d'une fréquence d'1 à 3 Hz, sur lequel se surajoutaient des *burst* ou bouffées bêta d'une fréquence de 20 à 30 Hz, comme chez nos deux patientes (Fig. 1). Les bouffées bêta sont concentrées au sommet des ondes delta. Il s'agit d'une activité continue étendue symétriquement à tout l'encéphale. Cette activité est présente dès les premiers enregistrements et n'est pas influencée par le rythme veille-sommeil. Elle n'est pas rattachée à l'effet des benzodiazépines et des barbituriques. Les patients qui présentaient ce type de tracé étaient ceux qui avaient l'évolution la plus longue et le plus de séquelles à la sortie. L'IRM cérébrale mettait en évidence moins de lésions cérébrales chez les patients avec un EDB. L'étiologie de l'EDB n'est pas connue. Le tracé n'est pas modifié par l'usage des antiépileptiques. L'EDB pourrait être le seul

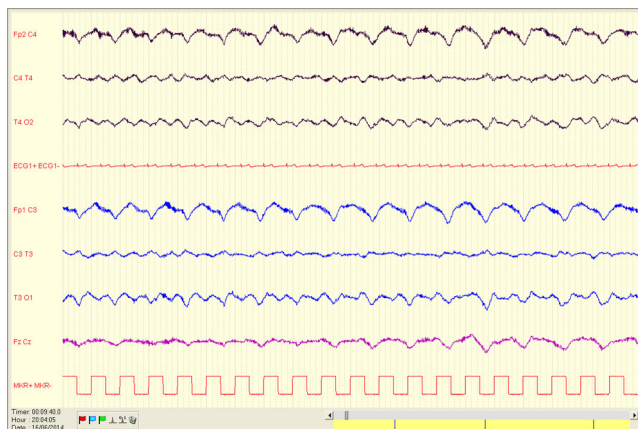


Fig. 1 Tracé EEG avec montage à six canaux et enregistrement d'*extreme delta brush* constitué d'ondes delta sur lesquelles se surajoutent des bouffées bêta

marqueur EEG des formes sévères d'encéphalite à anticorps anti-NMDAR. Le monitoring utilisé pour l'EEGc dans notre service était le système MICROMED™. Il permettait une surveillance continue avec six canaux en montage standard et 12 canaux en montage vasculaire. Le montage standard utilisé dans les observations comportait deux électrodes pré-frontales, deux électrodes centrales (ou temporales) et deux électrodes occipitales.

Dans nos observations, l'EEGc a permis de mettre en évidence les bouffées d'activité delta et les EBD qui seraient passés inaperçus sur des enregistrements standards de 30 minutes. Il permet aussi de ne pas traiter inutilement des mouvements anormaux faussement évocateurs de crises convulsives. Après avoir posé le diagnostic d'encéphalite limbique à anticorps anti-NMDAR, la prise en charge des patients est multidiscipli-

naire pour un traitement immunomodulateur rapide et une surveillance en réanimation si besoin.

Liens d'intérêts : C. Di Roio, N. André-Obadia et F. Dailler déclarent ne pas avoir de lien d'intérêt.

Références

- Vitaliani R, Mason W, Ances B, et al (2005) Paraneoplastic encephalitis, psychiatric symptoms, and hypoventilation in ovarian teratoma. *Ann Neurol* 58:594–604
- Titulaer MJ, McCracken L, Gabilondo I, et al (2013) Treatment and prognostic factors for long-term outcome in patients with anti-NMDA receptor encephalitis: an observational cohort study. *Lancet Neurol* 12:157–65
- Dalmau J, Lancaster E, Martinez-Hernandez E, et al (2011) Clinical experience and laboratory investigations in patients with anti-NMDAR encephalitis. *Lancet Neurol* 10:63–74
- Gable MS, Sheriff H, Dalmau J, et al (2012) The frequency of autoimmune N-methyl-D-aspartate receptor encephalitis surpasses that of individual viral etiologies in young individuals enrolled in the California Encephalitis Project. *Clin Infect Dis* 54:809–904
- Cartalat-Carel S, Leston N, Ducray F, et al (2008) Les encéphalites limbiques. Un syndrome mal connu et sous diagnostiqué. *Psychol Neuropsychiatr Vieil* 6:209–18
- Young BG, Jordan KG, Doig GS (1996) An assessment of non convulsive seizure in the ICU using continuous EEG monitoring: an investigation of variables associated with mortality. *Neurology* 47:83–9
- Vespa PM, Nuwer MR, Nenov V (1999) Increased incidence and impact of nonconvulsive and convulsive seizures after traumatic brain injury as detected by continuous electroencephalographic monitoring. *J Neurosurg* 91:750–60
- DeLorenzo RJ, Waterhouse EJ, Towne AR, et al (1998) Persistent nonconvulsive status epilepticus after the control of convulsive status epilepticus. *Epilepsia* 39:833–40
- Schmitt SE, Pargeon K, Freschette ES, et al (2012) Extreme delta brush: a unique EEG pattern in adults with anti-NMDA receptor encephalitis. *Neurology* 79:1094–100